

ЗАШТО ЈЕ КАРОТИДНА ЕНДАРТЕРЕКТОМИЈА МЕТОД ИЗБОРА У ЛЕЧЕЊУ СТЕНОЗЕ КАРОТИДНИХ АРТЕРИЈА?

Ђорђе РАДАК¹, Лазар ДАВИДОВИЋ²

¹Клиника за васкуларну хирургију, Институт за кардиоваскуларне болести „Дедиње”, Београд;

²Клиника за васкуларну хирургију, Институт за кардиоваскуларне болести, Клинички центар Србије, Београд

КРАТАК САДРЖАЈ

У лечењу стенозантно-оклузивне болести каротидних артерија примењују се: ендартеректомија, перкутана транслуминална ангиопластика (PTA) с уградњом стента, ресекција и интерпозиција графта и бајпас-поступак. Прва два поступка су индикована код сегментних лезија, које су много чешће, док се друга два примењују ако су лезије дуже и ако у већој мери захватају заједничку каротидну артерију. Једна од главних дилема претходних година била је: да ли применити каротидну ендартеректомију или PTA са стентом? Без обзира на експанзију примене PTA са стентом каротидне артерије, рани и нарочито удаљени резултати предност дају ендартеректомији. Истовремено, PTA и уградња стента представљају далеко скупљи поступак. Оба метода – и каротидна ендартеректомија и PTA с уградњом стента – имају значајно и дефинисано место у лечењу сегментних стенозантно-оклузивних лезија каротидних артерија. Обољења срца, плућа и бубрега која чине ризичнијима хируршке захвате у општој ендотрахеалној анестезији нису апсолутна индикација за примену PTA и стента каротидних артерија, јер се ендартеректомија може извести у условима цервиксног блока. Главне индикације за PTA с уградњом стента су: хируршки тешко приступачне или неприступачне лезије (изнад нивоа другог цервиксног пршљена или испод нивоа клавикуле), лезије које су последица ирадијационог артеритиса, лезије каротидних артерија које су у региону великог хируршког оживља и касне поновне стенозе ендартеректомисаних каротидних артерија.

Кључне речи: каротидна ендартеректомија; PTA; стент

УВОД

Цереброваскуларне болести (ЦВБ) имају огроман медицински и социјално-економски значај, посебно у земљама које су крајем двадесетог века ушле у фазу тзв. транзиције, укључујући и нашу. Конкретно, у Сједињеним Америчким Државама, Канади, Швајцарској, Француској и Аустралији годишња учесталост ЦВБ мања је од 100 оболелих на 100.000 мушкараца, односно 70 оболелих на 100.000 жена. У земљама источне Европе и бившег СССР у периоду 1968-1994. године учесталост ЦВБ је на годишњем нивоу била 156-309 оболелих мушкараца на 100.000, односно 101-222 оболеле жене на 100.000 [1]. У истом периоду у источноевропским земљама и бившој Југославији забележено је повећање смртности од ЦВБ [2, 3]. Од 1980. до 1990. године смртност од ЦВБ је чинила 14% од укупног морталитета.

Претпоставља се да у нашој земљи од последица ЦВБ изазваних обољењем екстракранијалног дела каротидних артерија годишње умре око пет хиљада људи [4]. Хируршко лечење каротидних артерија, које би ове последице требало да спречи, на изванредан начин је деликатније од осталих васкуларних реконструктивних поступака, имајући у виду индикације, хируршку технику и тактику [5, 6]. Данас се сматра да се каротидном хирургијом могу бавити само они центри у којима је укупан рани морталитет и морбидитет од асимптоматских лезија мањи од 1,5%, од симптоматских мањи од 3%, а од контралатералне оклузије мањи од 7% [5, 6].

КАРОТИДНА ЕНДАРТЕРЕКТОМИЈА ИЛИ ПЕРКУТАНА ТРАНСЛУМИНАЛНА АНГИОПЛАСТИКА С УГРАДЊОМ СТЕНТА?

У лечењу стенозантно-оклузивне болести каротидних артерија примењују се: ендартеректомија (CEA), перкутана транслуминална ангиопластика с уградњом стента (PTA са стентом), ресекција и интерпозиција графта и бајпас-поступак [4]. Прва два поступка су индикована код сегментних лезија, које се јављају много чешће, а друга два ако су лезије дуже и ако у већој мери захватају заједничку каротидну артерију. Једна од главних дилема претходних година била је: да ли сегментну стенозантно-оклузивну лезију каротидне артерије лечити применом CEA или PTA са стентом? Рани резултати највећих студија објављених последњих десет година приказани су у табели 1.

Подаци из ове табеле недвосмислено показују предности еверзионе над конвенционалном CEA ако се имају у виду морталитет и ЦВБ током првих седам дана од операције. Први резултати примене PTA каротидне артерије објављени су 1980. године [18]. Овај поступак је последњих десет година доживео велику експанзију, али рани резултати се нису могли мерити с хируршким. То је показала и прва мултицентрична студија CAVATAS (Carotid and Vertebral Artery Transluminal Angioplasty Study) [19], која је обухватила 251 болесника код којег је од 1996. до 2001. године примењена PTA каротидних артерија с уградњом стента. Укупан рани постоперациони морталитет и морбидитет од чак 10% био је неприхватљиво велики [18]. (Чак и

ТАБЕЛА 1. Ране компликације (смртност и ЦВБ у првих седам дана од операције) конвенционалне и еверзионе каротидне ендартеректомије у другим студијама.**TABLE 1.** Early complications (mortality and stroke during the first seven postoperative days) following conventional and eversion carotid endarterectomy in other studies.

Аутор и година Author and year	Број болесника Number of patients		Рани смртни исход Early death		p
	Оперисани са ККЕ With CCE	Оперисани са ЕКЕ With ECE	ККЕ CCE	ЕКЕ ECE	
	<i>Darling et al;</i> 1996 [7]	353	449	2.0%	
<i>Entz et al;</i> 1997 [8]	715	793	1.8%	0.54%	<0.05
<i>Cao et al;</i> 1997 [9]	240	274	1.2%	0.7%	S
<i>Cao et al;</i> 1998 [10]	675	678	1.3%	1.3%	NS
<i>Shah et al;</i> 1998 [11]	410	1575	2.2%	1.02%	S
<i>Ballotta et al;</i> 1999 [12]	167	169	2.9%	0.0%	=0.003
<i>Peiper et al;</i> 1999 [13]	388	475	1.5%	1.1%	=0.59
<i>Radak et al;</i> 2000 [14]	682	2124	9/682	10/2124	=0.038
<i>Katras et al;</i> 2001 [15]	204	118	1.3% + 2.8%	0.8%	NS
<i>Littoy et al;</i> 2004 [16]	125	64	0.8%	0.0%	NS
<i>Marković;</i> 2006 [17]	98	101	3.1%	1.0%	=0.359

ККЕ – конвенционална каротидна ендартеректомија; ЕКЕ – еверзиона каротидна ендартеректомија; NS – није статистички значајно; S – статистички значајно

CCE – conventional carotid endarterectomy; ECE – eversion carotid endarterectomy; NS – not statistically significant; S – statistically significant

ТАБЕЛА 2. Ране компликације (смртност и ЦВБ у првих седам дана од операције) примене PTA и стента каротидних артерија у другим студијама.**TABLE 2.** Early complications (mortality and stroke during the first seven postoperative days) following carotid PTA and stenting in other studies.

Аутор/студија и година Author/study and year	Број болесника Number of patients	Морталитет и морбидитет Mortality and morbidity
CAVATAS; 2001 [19]	251	10.0%
<i>Kastrup et al;</i> 2003 [20]	100	5.0%
<i>Cremonesi et al;</i> 2003 [21]	442	1.1%
<i>Becquemin et al;</i> 2003 [22]	114	7.0%
<i>Dabrowski et al;</i> 2003 [23]	73	5.5%
<i>Cernetti et al;</i> 2003 [24]	104	4.0%
<i>Bush et al;</i> 2003 [25]	51	2.0%
<i>Gable et al;</i> 2003 [26]	31	3.0%
<i>Lal et al;</i> 2003 [27]	122	6.2%

код оклузије контралатералне каротидне артерије највећи допуштен укупни рани постоперациони морталитет и морбидитет CEA мора бити мањи од 7%.) Разлог овако лоших резултата био је у изостанку можда не заштите. Обавезна примена заштите (спречавање дисталне емболизације) током PTA каротидних артерија и уградње стента последњих година значајно је побољшала резултате (Табела 2) [20-27].

Без обзира на то, посебно када је у питању еверзиони метод, CEA је и даље праћена нижом стопом раног постоперационог морталитета и централног неуролошког морбидитета. Наиме, после укупно 17.485 случајева примене PTA каротидних артерија с уградњом стента у периоду 1996-2003. године, укупна рана смртност после хируршког лечења и централна неуролошка стопа смртности биле су 4,7% [28]. Овај статистички податак додатно добија на значају ако се у

ТАБЕЛА 3. Касне поновне стенозе после конвенционалне и еверзионе каротидне ендартеректомије у другим студијама.**TABLE 3.** Long-term restenosis following carotid endarterectomy in other studies.

Аутор и година Author and year	Број болесника Number of patients		Период надгледања Follow-up period	Касне поновне стенозе Late restenosis		p
	Оперисани са ККЕ With CCE	Оперисани са ЕКЕ With ECE		ККЕ CCE	ЕКЕ ECE	
	<i>Cao et al;</i> 1997 [9]	240		274	36 m	
<i>Cao et al;</i> 1998 [10]	675	678	14.9 m	4.1%	2.4%	=0.08
<i>Shah et al;</i> 1998 [11]	410	1575	32 m	1.1%	0.3%	S
<i>Ballotta et al;</i> 1999 [12]	167	169	34 m	1.2%	0.0%	S
<i>Peiper et al;</i> 1999 [13]	388	475	31 m	10.2%	2.5%	S
<i>Radak et al;</i> 2000 [14]	682	2124		1.8%	0.5%	=0.006
<i>Cao et al;</i> 2000 [29]			33 m	9.2%	3.6%	S
<i>Katras et al;</i> 2001 [15]	204	118	23 m	6.5%	1.7%	<0.05
<i>Littoy et al;</i> 2004 [16]	125	64	48 m	4.88%	3.13%	S
<i>Ballotta et al;</i> 2004 [30]	302	848	6.2 y	0.6%	0.5%	S
<i>Marković;</i> 2006 [17]	98	101	37.7±14.3 m	6.1%	0.0%	>0.05

ККЕ – конвенционална каротидна ендартеректомија; ЕКЕ – еверзиона каротидна ендартеректомија; S – статистички значајно; m – месеци; y – године

CCE – conventional carotid endarterectomy; ECE – eversion carotid endarterectomy; S – statistically significant; m – months; y – years

обзир узме чињеница да студије о примени *CEA* обухватају много већи број испитаника. Предности еверзионе *CEA* још више долазе до изражаја ако се упоређују удаљене поновне стенозе после ње (Табела 3), односно *PTA* и стента каротидних артерија (Табела 4). И у овом случају велике студије хируршки лечених болесника укључиле су значајно већи број испитаника, који су и много дуже надгледани. У табели 5 сажето су приказани рани и удаљени резултати примене оба метода. Као што се уочава, предност има хируршки метод.

ТАБЕЛА 4. Касне поновне стенозе после примене *PTA* и стента каротидних артерија у другим студијама.

TABLE 4. Long-term re-stenosis following carotid *PTA* and stenting in other studies.

Аутор/студија и година Author/study and year	Број болесника Number of patients	Период надгледања Follow-up period	Поновна стеноза Re-stenosis
CAVATAS; 2001 [19]	251	12 m	14.0%
Roubin et al; 2001 [31]	520	36 m	3.1%
Criado et al; 2002 [32]	135	16 m	3.0%
Dabrowski et al; 2003 [23]	80	12 m	7.5%
Becquemin et al; 2003 [22]	114	15 m	7.5%
Wholey et al; 2003 [33]	520	36 m	8.0%
DeBorst et al; 2003 [34]	217	8 m	1.8%
Lal et al; 2003 [27]	122	60 m	6.4%
Bush et al; 2003 [25]	51	12 m	2.0%
Bowser et al; 2003 [35]	52	34 m	16.0%

m – meseci

m – months

У литератури су описане како ране, тако и касне „конверзије” *PTA* са стентом у хируршко лечење [38]. Главни недостатак оваквог начина поређења поменутих метода јесте у томе што су поступци извођени у различитим условима и периодима, односно што нису рандомизирани. Због тога посебан значај има недавно објављена мултицентрична, рандомизирана студија која је упоређивала ране резултате и компликације (у првих тридесет дана од операције) код 259 болесника којима је урађена *CEA* и 261 болесника код којег је примењен *PTA* каротидних артерија с уградњом стента (Табела 6) [39]. Ова студија је недвосмислено показала да је *CEA* праћена статистички значајно нижом стопом нефаталних ЦВБ (2,7% према 8,8%), смртних исхода (1,2% према 0,8%), ТИА (0,8% према 2,3%) и укупног броја смртних исхода и ЦВБ (3,9% према 9,6%) у односу на *PTA* са стентом [39].

Ништа мање није значајан ни економски аспект оба метода. Једна од предности *PTA* коронарних или периферних артерија је и скраћење боравка у болници. То значајно смањује укупне трошкове лечења, посебно у високоразвијеним земљама, где је болничко лечење скупо. Код примене *PTA* каротидних артерија с уградњом стента, та разлика ни приближно није тако значајна. Наиме, болничко лечење болесника код којег је примењена *CEA* траје два-три дана, а ако је рађена *PTA* са стентом, боравак у болници траје свега дан-два. С друге стране, цена стента и потрошног материјала потребног за извођење *PTA* и његову уградњу у каротидну артерију је 3.500 евра и скоро десет пута је већа од цене примене *CEA*.

ТАБЕЛА 5. Поређење раних и удаљених резултата каротидне ендартеректомије и *PTA* каротидних артерија.

TABLE 5. The comparison of early and long-term results following carotid endarterectomy and carotid *PTA* with stenting.

Параметар Parameter	Морталитет и морбидитет Mortality and morbidity	Референца Reference	Касна поновна стеноза Late restenosis	Референца Reference
Еверзиона ендартеректомија Eversion endarterectomy	0.0-1.7%	[7-17, 36, 37]	0.0-3.13%	[9-17, 29, 30, 36, 37]
<i>PTA</i> с уградњом стента <i>PTA</i> with stenting	1.1-7.0%	[19-27]	1.8-16%	[19, 23, 25, 27, 31-35]

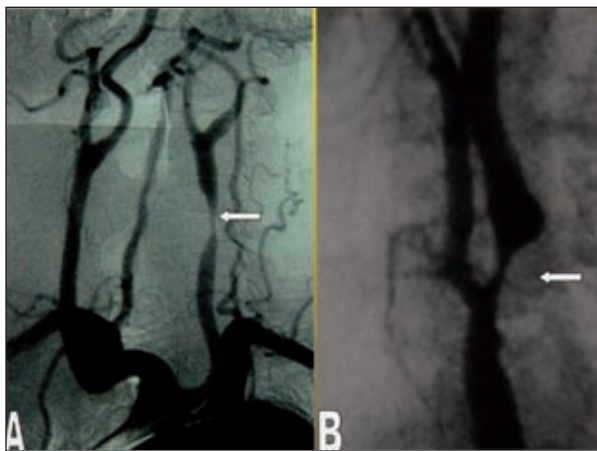
ТАБЕЛА 6. Ендартеректомија или *PTA* са стентом каротидних артерија: резултати мултицентричне, проспективне, рандомизиране студије Радака и сарадника [37].

TABLE 6. Carotid endarterectomy versus carotid *PTA* and stenting: the results of a multicentric, prospective, randomized study by Radak et al [37].

Параметар Parameter	Ендартеректомија Endarterectomy (N=259)	<i>PTA</i> с уградњом стента PTA with stenting (N=261)	RR (95% CI)	p
Нефатална ЦВБ Nonfatal stroke	7 (2.7%)	23 (8.8%)	3.3 (1.4-7.5)	0.004
Смрт Death		2 (0.8%)	0.7 (0.1-3.9)	0.68
Фатална ЦВБ Fatal stroke		1 (0.4%)		
Остали узроци Other cause		1 (0.4%)		
Пролазни исхемијски напад TIA	2 (0.8%)	6 (2.3%)	3.0 (0.6-14.6)	0.28
Смрт и ЦВБ Death and stroke	10 (3.9%)	25 (9.6%)	2.5 (1.2-5.1)	0.01

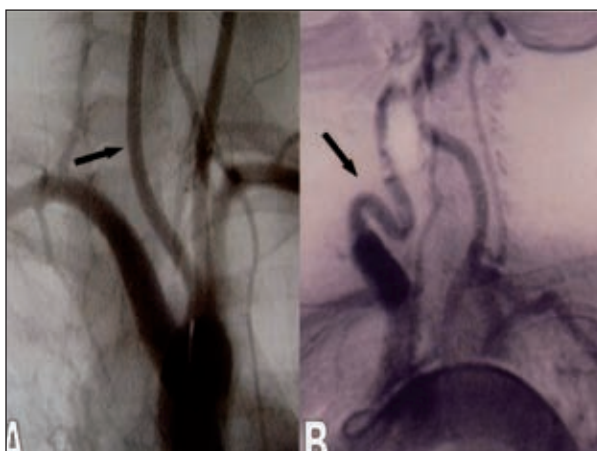
N – број болесника; RR – релативни ризик; CI – интервал поверења
N – number of patients; RR – relative risk; CI – confidence interval

Извођење *CEA* је теже и праћено је лошијим раним резултатима код секундарних операција због касне поновне стенозе, када је стеноза каротидних артерија последица ирадијационог артеритиса, односно ако је болеснику на истој страни врата већ рађена нека хируршка интервенција [27, 28, 30, 33-35]. *CEA* је тешко или чак немогуће извести ако је лезија тешко приступачна – изнад нивоа другог цервиксног пршљена или испод клавикуле (Слика 1) [28, 33-35]. *PTA* и стент каротидних артерија не треба ни покушавати применити када болесник има: тешку периферну оклузивну васкуларну болест (што онемогућава ендолуминални приступ каротидној артерији), тешку аортну стенозу, значајну хроничну слабост бубрега, аномалије лука аорте, придружен тортуозитет,



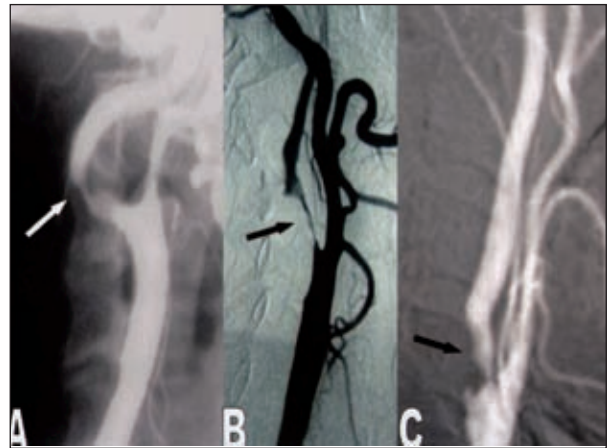
СЛИКА 1. Индикације за примену *PTA* и уградњу стента каротидних артерија. А. Проксимална стеноза леве заједничке каротидне артерије (бела стрелица); В. Значајна касна поновна стеноза после каротидне ендартеректомије (бела стрелица).

FIGURE 1. Indications for carotid angioplasty and stenting. A. Proximal stenosis of the left common carotid artery (white arrow); B. Significant late restenosis following carotid endarterectomy (white arrow).



СЛИКА 2. Контраиндикације за примену *PTA* и уградњу стента каротидне артерије. А. Аномалије лука аорте: црна стрелица показује да десна заједничка каротидна артерија полази заједно с левом; В. Црна стрелица показује тежак тортуозитет десне заједничке каротидне артерије.

FIGURE 2. Contraindications for carotid angioplasty and stenting. A. Unfavourable aortic arch anatomy: black arrow shows common origin of the common right and left carotid artery; B. Black arrow shows severe tortuosity of the right common carotid artery.



СЛИКА 3. Контраиндикације за примену *PTA* и уградњу стента каротидне артерије. А. Тешка стеноза унутрашње каротидне артерије с придруженом елонгацијом (бела стрелица); В. Критична стеноза унутрашње каротидне артерије (>99%) дужу од 2 cm (црна стрелица); С. Тешка калцификована стеноза унутрашње каротидне артерије (црна стрелица).

FIGURE 3. Contraindications for carotid angioplasty and stenting. A. Severe internal carotid artery stenosis associated with elongation (white arrow); B. Critical (>99%) stenosis longer than 2 cm (black arrow); C. Severely calcified stenosis of the internal carotid artery (black arrow).

тзв. кинкинг или којлинг каротидних артерија, придружену анеуризму каротидне артерије, стенозу каротидне артерије дужу од 2 cm, стенозу каротидне артерије већу од 99%, калцификовану стенозу каротидне артерије или неорганизован тромб у каротидној артерији (Слике 2 и 3) [28, 38-43].

ЗАКЉУЧАК

Оба метода – и *CEA* и *PTA* с уградњом стента – имају веома важно место у лечењу сегментних стенозантно-оклузивних лезија каротидних артерија. Обољења срца, плућа и бубрега која чине ризичнијима хируршке захвате у општој ендотрахеалној анестезији нису апсолутна индикација за примену *PTA* каротидних артерија и уградњу стента, јер се *CEA* може извести у условима цервиксног блока. Главне индикације за примену *PTA* и стента су: хируршки тешко приступачне или неприступачне лезије (изнад нивоа другог цервиксног пршљена или испод нивоа клавикуле), лезије које су последица ирадијационог артеритиса, лезије које су у региону великог хируршког ожиљка од других ранијих хируршких поступака и касне поновне стенозе после урађене *CEA*.

ЛИТЕРАТУРА

1. Sarti C, Rastenytė D, Cepaitis Z, Tuomilehto J. International trends in mortality from stroke, 1968 to 1994. *Stroke* 2000; 31:1588-601.
2. Menotti A, Jacobs DR, Blackburn H, et al. Twenty-five-year prediction of stroke deaths in the seven countries study – the role of blood pressure and its changes. *Stroke* 1996; 27:381-7.
3. Ryglewicz D, Polakowska M, Lechowicz W, et al. Stroke mortality rates in Poland did not decline between 1984 and 1992. *Stroke* 1997; 28:752-7.

4. Radak Đ, editor. *Revaskularizacija mozga*. Beograd: Akademiska misao; 2001.
5. North American Symptomatic Carotid Endarterectomy Trial (NASCET). Investigators: clinical alert: benefit of carotid endarterectomy for patients with high-grade stenosis of the internal carotid artery. *Stroke* 1991; 22:816-7.
6. European Carotid Surgery Trialists's Collaborative Group. MRC European carotid surgery trial, interim results for symptomatic patients with severe (70-90%) or with mild (0-29%) carotid stenosis. *Lancet* 1991; 337:1235-43.
7. Darling RC 3rd, Paty PS, Shah DM, Chang BB, Leather RP. Eversion endarterectomy of the internal carotid artery: technique and results in 449 procedures. *Surgery* 1996; 120(4):635-9.
8. Entz L, Jaranyi Z, Nemes A. Comparison of perioperative results obtained with carotid eversion endarterectomy and with conventional patch plasty. *Cardiovasc Surg* 1997; 5(1):16-20.
9. Cao P, Giordano G, De Rango P, et al. Eversion versus conventional carotid endarterectomy: A prospective study. *Eur J Vasc Endovasc Surg* 1997; 14(2):96-104.
10. Cao P, Giordano G, De Rango P, et al. A randomized study on eversion versus standard carotid endarterectomy: study design and preliminary results: The EEVEREST Trial. *J Vasc Surg* 1998; 27(4):595-605.
11. Shah DM, Darling RC 3rd, Cheng BB, et al. Carotid endarterectomy by eversion technique: its safety and durability. *Ann Surg* 1998; 228(4):471-8.
12. Ballotta E, Da Giau G, Saladini M, Abbruzzese E, Renon L, Toniato A. Carotid endarterectomy with patch closure versus carotid eversion endarterectomy and reimplantation: A prospective randomized study. *Surgery* 1999; 125(3):271-9.
13. Peiper C, Nowack J, Ktenidis K, Reifenhauer W, Keresztury G, Horsch S. Eversion endarterectomy versus open thromboendarterectomy and patch plasty for the treatment of internal carotid artery stenosis. *Eur J Vasc Endovasc Surg* 1999; 18(4):339-43.
14. Radak Đ, Radević B, Šternić N, et al. Single center experience on eversion versus standard carotid endarterectomy: A prospective non-randomized study. *Cardiovasc Surg* 2000; 8(6):422-8.
15. Katras T, Baltazar U, Rush DS, Sutterfield WC, Harvill LM, Straton PE Jr. Durability of eversion carotid endarterectomy: comparison with primary closure and carotid patch angioplasty. *J Vasc Surg* 2001; 34(3):453-8.
16. Littoy FN, Gagovic V, Sandu C, et al. Comparison of standard carotid endarterectomy with Dacron patch angioplasty versus eversion carotid endarterectomy during 4-year period. *Am Surg* 2004; 70(2):181-5.
17. Marković D. *Komparativna analiza konvencionalne i everzione endarterektomije u tretmanu stenozantno-olkuzivne bolesti karotidnih arterija [doktorska disertacija]*. Beograd: Medicinski fakultet Univeziteta u Beogradu; 2006.
18. Kerber CW, Cromwell LD, Loehden OL. Catheter dilatation of proximal carotid stenosis during distal bifurcation endarterectomy. *AJNR Am J Neuroradiol* 1980; 1:348-9.
19. Endovascular versus surgical treatment in patients with carotid stenosis in the Carotid and Vertebral Artery Transluminal Angioplasty Study (CAVATAS): A randomised trial. *Lancet* 2001; 357:1729-37.
20. Kastrup A, Skaley M, Krapf H, et al. Early outcome of carotid angioplasty and stenting versus carotid endarterectomy in a single academic center. *Cerebrovasc Dis* 2003; 15:84-9.
21. Cremonesi A, Manetti R, Setacci F, et al. Protected carotid stenting: Clinical advantages and complications of embolic protection devices in 442 consecutive patients. *Stroke* 2003; 34:1936-43.
22. Becquemin JP, Ben El Kadi H, Desgranges P, Kobeiter H. Carotid stenting versus carotid surgery: A prospective cohort study. *J Endovasc Ther* 2003; 10:687-94.
23. Dabrowski M, Bielecki D, Golebiewski P, Kwiecinski H. Percutaneous internal carotid artery angioplasty with stenting: Early and long-term results. *Kardiol Pol* 2003; 58:469-80.
24. Cernetti C, Reimers B, Picciolo A, et al. Carotid artery stenting with cerebral protection in 100 consecutive patients: Immediate and two-year follow-up results. *Ital Heart J* 2003; 4:695-700.
25. Bush RL, Lin PH, Bianco CC, et al. Carotid artery stenting in a community stenting: Experience outside of a clinical trial. *Ann Vasc Surg* 2003; 17:629-34.
26. Gable DR, Bergamini T, Garrett WV, et al. Intermediate follow-up of carotid artery stent placement. *Am J Surg* 2003; 185:183-7.
27. Lal BK, Hobson RW II, Goldstein J, et al. In-stent recurrent stenosis after carotid artery stenting: Life-table analysis and clinical relevance. *J Vasc Surg* 2003; 38:1162-9.
28. Sullivan TM, Cloft H. Carotid angioplasty and stenting. In: Rutherford RB, editor. *Vascular Surgery*. 6th ed. Vol. 2. Philadelphia: Elsevier Saunders; 2005. p.2006-2030.
29. Cao P, Giordano G, De Rango P, et al. Eversion versus conventional carotid endarterectomy: late results of a prospective multicenter randomized trial. *J Vasc Surg* 2000; 31(1Pt1):19-30.
30. Ballotta E, DaGian G, Piccoli A, Baracchini C. Durability of carotid endarterectomy for treatment of symptomatic stenosis. *J Vasc Surg* 2004; 40(2):270-8.
31. Roubin GS, New G, Iyer SS, et al. Immediate and late clinical outcomes of carotid artery stenting in patients with symptomatic and asymptomatic carotid artery stenosis: A 5-year prospective analysis. *Circulation* 2001; 103:532-7.
32. Criado FJ, Lingelbach JM, Ledesma DF, Lucas PR. Carotid artery stenting in a vascular surgery practice. *J Vasc Surg* 2002; 35:430-4.
33. Wholey MH, Al-Mubarek N, Wholey MH. Updated review of the global carotid artery stent registry. *Catheter Cardiovasc Interv* 2003; 60:259-66.
34. DeBorst GJ, Ackerstaff GA, Mauser HW, Moll FL. Operative management of carotid artery in-stent restenosis: First experiences and duplex follow-up. *Eur J Vasc Endovasc Surg* 2003; 26:137-40.
35. Bowser AN, Bandyk DE, Evans A. Outcome of carotid stent-assisted angioplasty versus open surgical repair of recurrent carotid stenosis. *J Vasc Surg* 2003; 38:432-8.
36. Radak Dj, Ilijevski N, Nenezic D, et al. Temporal trends in eversion carotid endarterectomy for carotid atherosclerosis: single-center experience with 5034 patients. *Vascular* 2007; 15(4):205-10.
37. Radak Dj, Popović A, Radicevic S, Neskovic A, Bojic M. Immediate reoperation for perioperative stroke after 2250 carotid endarterectomies: Differences between intraoperative and early postoperative stroke. *J Vasc Surg* 1999; 30:245-51.
38. Faggioli GL, Ferri M, Rossi C, Garguilo M, Freyrie A, Stella A. Carotid stent failure: Results of surgical rescue. *Eur J Vasc Endovasc Surg* 2007; 33(1):58-61.
39. Mas JL, Chatellier G, Beyssens B, et al. Endarterectomy versus Stenting in patients with symptomatic severe carotid stenosis. *N Engl J Med* 2006; 355:1660-71.
40. Setacci C, Cremonesi A. SPACE and EVA-3S trials: the need of standards for carotid stenting. *Eur J Vasc Endovasc Surg* 2007; 33(1):48-9.
41. Davidović L, Sindelić R, Jovanović Z, Božić V, Marković D. Takayasu's aortoarteritis. *Acta Chir Iug* 2005; 51(3):95-8.
42. Davidovic L, Kostic D, Maksimovic Z, et al. Carotid artery aneurysms. *Vascular* 2004; 12(3):166-70.
43. Radak Dj, Davidović L, Vukobratov V, et al. Carotid artery aneurysms: Serbian multicentric study. *Ann Vasc Surg* 2007; 21(1):23-9.

WHY CAROTID ENDARTERECTOMY IS METHOD OF CHOICE IN TREATMENT OF CAROTID STENOSIS

Djordje RADAK¹, Lazar DAVIDOVIĆ²

¹Clinic for Vascular Surgery, Institute for Cardiovascular Diseases "Dedinje", Belgrade;

²Clinic for Vascular Surgery, Institute for Cardiovascular Diseases, Clinical Centre of Serbia, Belgrade

ABSTRACT

Procedures used in treatment of carotid stenosis are endarterectomy, PTA with stent implantation, resection with graft interposition and by-pass procedure. Segmental lesions are found more often and treated by the first two mentioned procedures. In case of longer lesions and extension to the greater part of the common carotid artery, the other two procedures are performed. For the past few years, the main dilemma has been whether to perform carotid endarterectomy or PTA with stent implantation. Both early and long-term results speak in favour of carotid endarterectomy, regardless of an increased number of PTA and carotid stenting. At the same time, PTA and carotid stenting are more expensive procedures. Both methods have their defined and important roles in treatment of segmental occlusive carotid lesions. Severe cardiac, pulmonary and

renal conditions, which increase the risk of general anaesthesia, are not an absolute indication for PTA and stenting, since endarterectomy can be done in regional anaesthesia. Main indications for PTA with stent implantation are: surgically inaccessible lesions (at or above C2; or subclavian); radiation-induced carotid stenosis; prior ipsilateral radical neck dissection; prior carotid endarterectomy (restenosis).

Key words: carotid endarterectomy; PTA; stent

Đorđe RADAK
Klinika za vaskularnu hirurgiju
Institut za kardiovaskularne bolesti „Dedinje“
Heroja Milana Tepića 1, 11000 Beograd
Tel.: 011 360 1700
E-mail: radak@afrodita.rcub.bg.ac.yu