

ТРАУМАТСКЕ РУПТУРЕ ГРУДНЕ АОРТЕ

Лазар ДАВИДОВИЋ, Мирослав МАРКОВИЋ, Момчило ЧОЛИЋ, Никола ИЛИЋ,
Игор КОНЧАР, Слободан ЦВЕТКОВИЋ, Радомир СИНЂЕЛИЋ, Дејан МАРКОВИЋ

Клиника за васкуларну хирургију, Институт за кардиоваскуларне болести,
Клинички центар Србије, Београд

КРАТАК САДРЖАЈ

Увод Због сталног повећања броја оболелих особа, посебно младих људи, и тока болести, који се без адекватног лечења током првих десет недеља у 90% случајева завршава смртним исходом, трауматске руптуре грудне аорте имају све већи медицински и социјални значај.

Циљ рада Циљ рада је био да се прикажу искуства и резултати хируршког лечења трауматске руптуре грудне аорте у Клиници за васкуларну хирургију Клиничког центра Србије у Београду.

Метод рада Ретроспективним истраживањем обухваћено је 12 болесника са трауматском руптуром грудне аорте (десет мушкараца и две жене) који су од 1985. до 2007. године лечени у Клиници за васкуларну хирургију Института за кардиоваскуларне болести Клиничког центра Србије. Испитаници су у просеку били стари 30,75 година (распон 18-74 године).

Резултати Код свих болесника узрок посттрауматске анеуризме грудне аорте било је дејство децелерационе силе настале током саобраћајне несреће. Код шест болесника примарна дијагноза је постављена у првих седам дана од преживљене трауме, а код осталих шест после више од месец дана од несреће. Код 11 испитаника примењен је стандардни хируршки захват, а код једног болесника ендоваскуларни третман трауматске анеуризме грудне аорте. Три болесника су после операције преминула. Код два болесника је после операције настала параплегија, а поред потпуне лацерације аорте јавило се и периаортно крварење. Остали болесници су преживели третман без последица (83,4%), а такво стање се задржало и током периода надгледања од просечно 9,7 година (распон од једног месеца до 22 године).

Закључак Класично хируршко лечење трауматске руптуре грудне аорте захтева заштиту кичмене мождине, која се може извести применом делимичног или потпуног кардиопулмоналног бајпаса, односно Готовог (Gott) шанта. Кардиопулмонални бајпас обезбеђује бољу заштиту, али је неповољан за политрауматизоване болеснике јер захтева системску хепаринизацију. Крајем деведесетих година двадесетог века у лечење трауматских анеуризми грудне аорте уведена је имплантација ендоваскуларних стент-графтова. То, међутим, није смањило смртност болесника, јер се његовом уградњом не смањује утицај политрауме. Актуелна препорука је да се у акутној фази примењује ендоваскуларни третман због мањег ризика, посебно код политрауматизованих особа, а у хроничној фази класично хируршко лечење због извеснијих удаљених резултата и чињенице да су прошли ризици из акутног периода.

Кључне речи: трауматска руптура; грудна аорта; хируршко лечење; ендоваскуларни третман

УВОД

Годишње између 7.500 и 8.000 особа старих од 20 до 30 година доживи тупу повреду грудне аорте, а у 10-15% случајева ова повреда је праћена руптуром [1, 2]. Само 10-20% повређених особа преживи овакав вид трауме; 30% повређених умре у првих шест сати, 40% током првог дана, 72% током прве недеље, а више од 90% током првих 10 недеља од несреће. Код мање од 10% преживелих особа долази до стварања посттрауматске псеудоанеуризме [3, 4]. Због свега тога, тупе повреде грудног коша и грудне аорте имају огроман медицински и социјални значај.

ЦИЉ РАДА

Циљ рада је био да се прикажу искуства и резултати хируршког лечења трауматске руптуре грудне аорте у Клиници за васкуларну хирургију Клиничког центра Србије у Београду.

МЕТОД РАДА

Ретроспективним истраживањем обухваћено је 12 болесника са трауматском руптуром грудне аорте (десет мушкараца и две жене) који су од 1985. до 2007. године лечени на Клиници за васкуларну хирургију Института за кардиоваскуларне болести Клиничког центра Србије. Испитаници су у просеку били стари 30,75 година (распон 18-74 године). Код свих испитаника узрок трауматске руптуре грудне аорте било је дејство децелерационе силе настале током саобраћајне несреће (Табела 1).

Код шест болесника примарна дијагноза је постављена у првих седам дана од преживљене трауме, од чега је код четири забележен трауматски шок. Два болесника су се жалила на промуклост, код једног су измерене повишене вредности артеријског крвног притиска на горњим екстремитетима, док је код два аускултаторно откривен интерскапуларни систолни шум. Проширена медијастинална сенка на телерадиограму уочена је код свих болесника. Код четири ис-

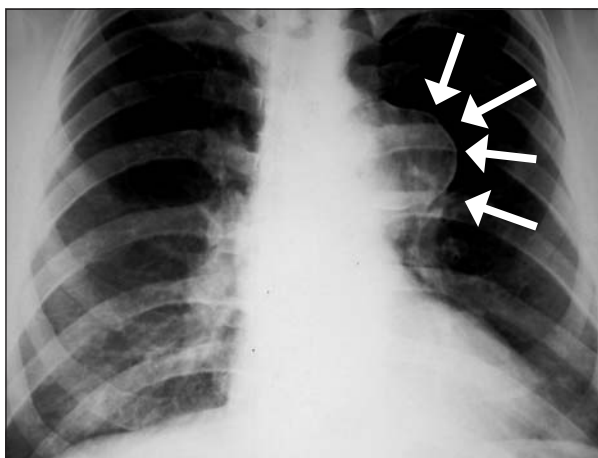
ТАБЕЛА 1. Демографски подаци о болесницима пре операције.
TABLE 1. Demographic data on patients preoperatively.

Болесник Patient	Пол Sex	Старост (године) Age (years)	Политраума Polytrauma	Време* Time*
1	M	19	Не No	1 месец 1 month
2	M	23	Не No	2 месеца 2 months
3	M	24	Не No	2 месеца 2 months
4	M	22	Да Yes	7 дана 7 days
5	M	23	Не No	7 дана 7 days
6	F	74	Не No	5 година 5 years
7	M	64	Не No	20 година 20 years
8	M	21	Да Yes	6 дана 6 days
9	M	20	Да Yes	2 дана 2 days
10	M	19	Да Yes	2 дана 2 days
11	M	18	Не No	1 дан 1 day
12	F	42	Не No	2 године 2 years

* Време протекло од повреде до примарне дијагнозе; M – мушки; F – женски

* Time between trauma and primary diagnosis; M – male; F – female

питаника дијагностикована је политраума: код по једног прелом карлице и фемура, односно прелом стернума, а код два прелом ребара са тзв. клатечним грудним кошом. Код осталих шест болесника примарна дијагноза је постављена више од месец дана након преживљене трауме. Штавише, било је болесника од чије трауме је протекло више од две године, пет година, па чак и 20 година. Један болесник ове групе



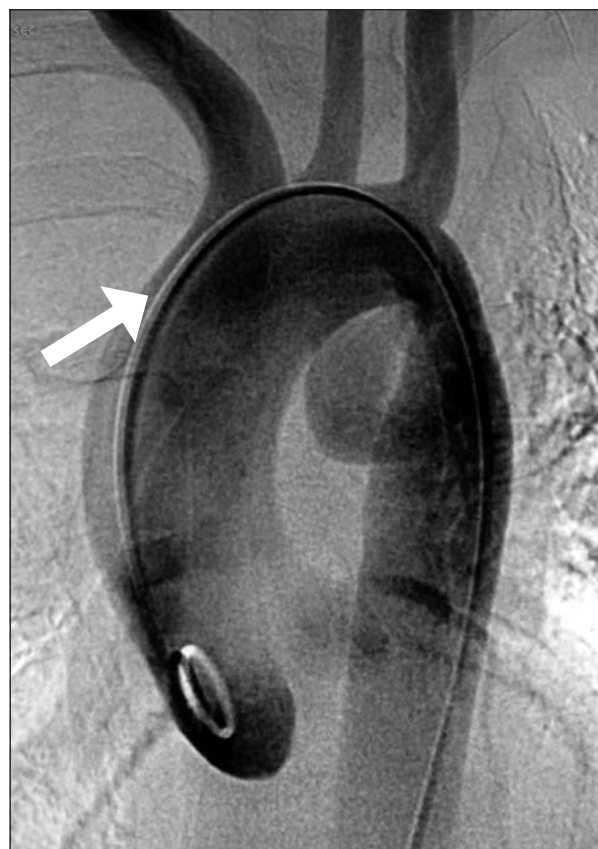СЛИКА 1. Радиограм грудног коша показује проширење медијастинума. Беле стрелице означавају калцификације у зиду трауматске анеуризме грудне аорте настале после саобраћајне несреће. Примарна дијагноза је постављена 20 година након трауме!

FIGURE 1. Chest radiography shows widening of the mediastinum. White arrows show calcifications at the wall of false thoracic aneurysm following traffic accident. The first diagnosis was established 20 years following trauma!

жалили се на промуклост, два испитаника су се жалила на бол у грудима, док код два није било симптома обољења, али се посумњало на трауматску анеуризму грудне аорте због проширене медијастинумске сенке уочене на телерадиограму.

Поред телерадиографије, код свих испитаника обављена је и ангиографска дијагностика према методу Селдингера (*Seldinger*). Код пет болесника урађена је и компјутеризована томографија (CT) грудног коша, а код једног *multislice CT (MSCT)* (Слике 1 и 2).

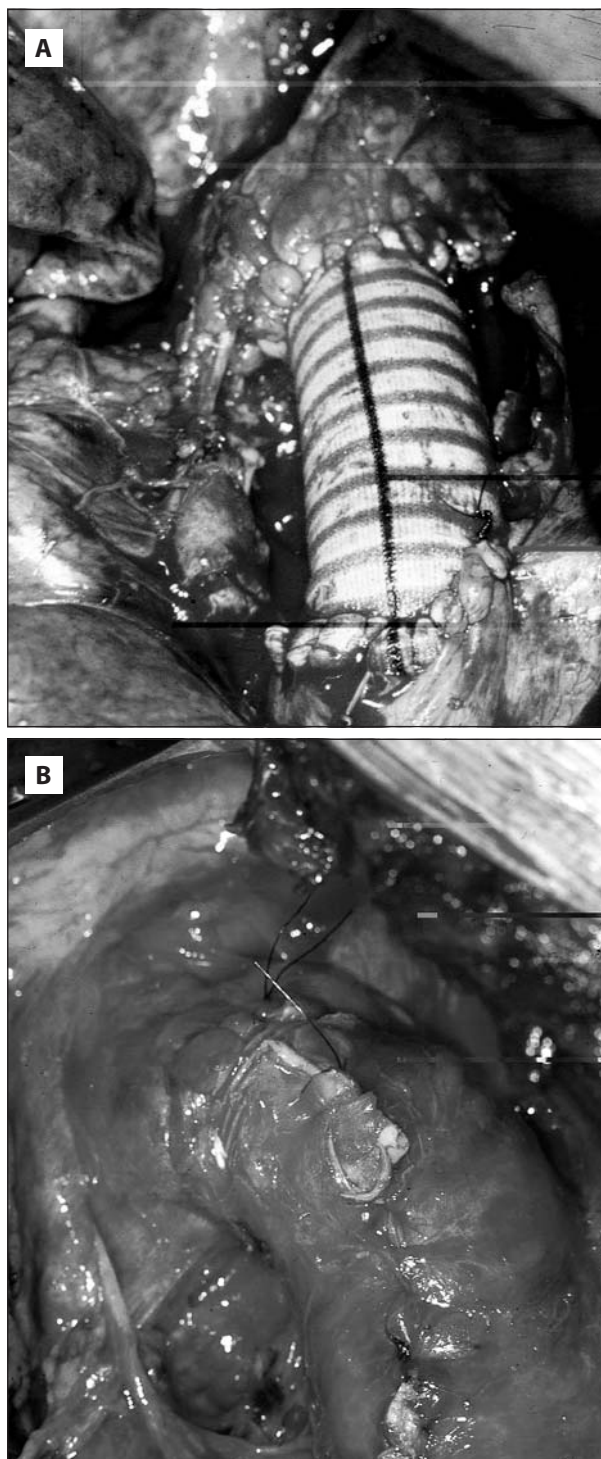
Код 11 болесника примењен је стандардни хируршки захват, а код једног ендоваскуларни третман трауматске руптуре грудне аорте. Стандардни хируршки захват је почињао постеролатералном торакотомијом кроз четврти међуребарни простор. Операција је извођена у општој ендотрахеалној анестезији с применом Карленсовог (*Carlens*) тубуса. После ретракције левог плућног крила и утврђивања места лезије, успостављана је „контрола крварења“ заоччавањем аортног лука (између леве каротидне и леве поткључне артерије), леве поткључне артерије и десцендентне грудне аорте испод места лезије, па су одмах након системске хепаринизације на истом нивоу постављане васкуларне клемене. Код два болесника је током овог поступка дошло до акутног застоја срца који је био рефрактеран на све мере реанимације, те се завршио смрћу болесника. Код пет болесника заштита кичме-



СЛИКА 2. Антеропостериорни ангиограм показује псеудоанеуризму аортног истумса који је настао после повреде аорте.

FIGURE 2. Anteroposterior aortogram shows disruption of the aorta at the isthmus with false aneurysm.

не мождине је извођена хепаринизираним Готовим (Gott) шантом. Код једног од њих је при том проксимална канила шанта стављена у леву преткомору кроз аурикулу, а код једног у грудну аорту изнад места лезије. Код свих пет болесника дистална канила је стављена у леву феморалну артерију. Парцијални кардиопулмонални бајпас је за заштиту кичмене мождине коришћен код три болесника после канилиса-

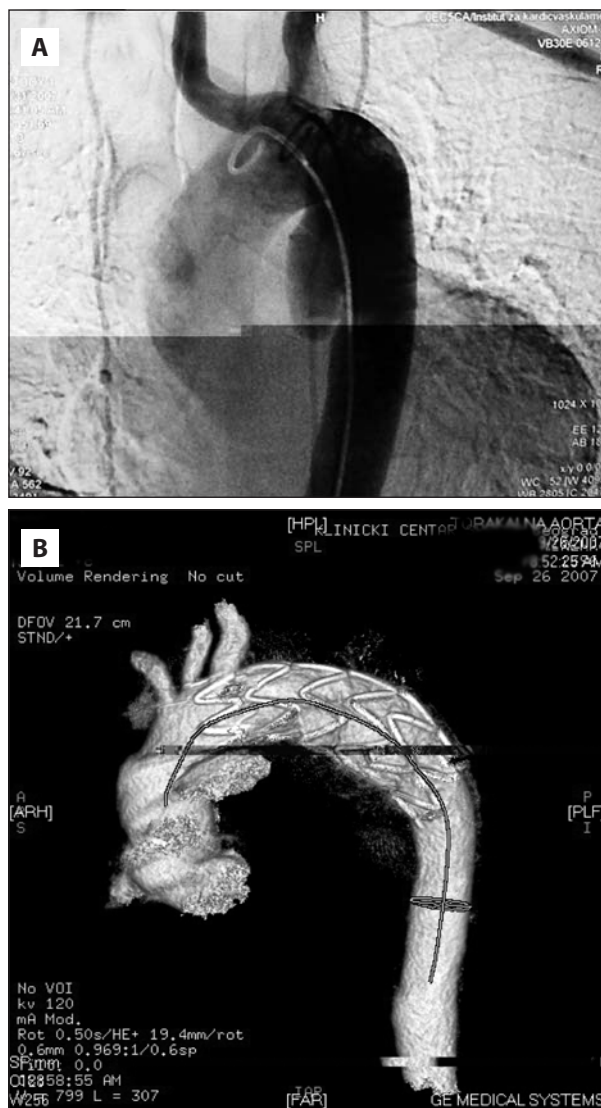


СЛИКА 3. А. Репарација трауматске руптуре грудне аорте дакрон графтом. В. Графт је прекривен анеуризматском кесом.
FIGURE 3. А. Repair of the traumatic rupture of the thoracic aorta with Dacron graft B. Dacron graft is covered with the aneurysmal wall.

ња леве феморалне артерије и вене. Без обзира на то којим методом је извођена заштита кичмене мождине, тек што је успостављена, постављане су клеме на претходно означена места. Код једног болесника није коришћена никаква заштита кичмене мождине. Потпуна лацерација аорте је дијагностикована код шест болесника оперисаних у првих месец дана од трауме. Код два од њих је поред тога утврђено и периаортно крварење. Псеудоанеуризма је откривена код преосталих шест болесника, оперисаних више од месец дана након трауме.

Реконструкција грудне аорте је извођена интерпозицијом дакрон (Dacron) графта (Слика 3А,В).

Ендоваскуларна процедура је изведена код једног болесника. Коришћен је десни трансфеморални приступ, а изведена је у условима епидуралне анестезије (Слика 4А,В).



СЛИКА 4. А. Антеропостериорни ангиограм показује трауматску анеуризму аортног истумса. В. Контролни преглед са MSCT после уградње ендоваскуларног графта.
FIGURE 4. А. Anteroposterior aortogram shows traumatic aneurysm of the aortic isthmus. B. Control MSCT shows implanted endovascular stent-graft.

ТАБЕЛА 2. Подаци о болесницима током и после операције.
TABLE 2. Data on patients preoperatively and postoperatively.

Болесник Patient	Заштита кичмене мождине Spinal cord protection	Поступак Procedure	Рано преживљавање Early surviving	Параплегија Paraplegia	Период надгледања Follow-up period
1	Готов шант Gott's shunt	<i>Dacron 26 mm</i>	Да Yes	Не No	22 године 22 years
2	Готов шант Gott's shunt	<i>Dacron 20 mm</i>	Да Yes	Не No	22 године 22 years
3	Готов шант Gott's shunt	<i>Dacron 20 mm</i>	Да Yes	Не No	21 годину 21 years
4	Готов шант Gott's shunt	<i>Dacron 18 mm</i>	Не No	Да Yes	-
5	Без заштите No protection used	<i>Dacron 18 mm</i>	Да Yes	Не No	17 година 17 years
6	Парцијални КПБ Partial CPB	<i>Dacron 24 mm</i>	Да Yes	Не No	2 године 2 years
7	Парцијални КПБ Partial CPB	<i>Dacron 20 mm</i>	Да Yes	Не No	2 године 2 years
8	-	<i>Mors in tabulam</i>	Не No	-	-
9	-	<i>Mors in tabulam</i>	Не No	-	-
10	Готов шант Gott's shunt	<i>Dacron 18 mm</i>	Да Yes	Да Yes	9 месеци 9 months
11	Парцијални КПБ Partial CPB	<i>Dacron 22 mm</i>	Да Yes	Не No	6 месеци 6 months
12	-	Ендоваскуларни стент-графт Endovascular stent graft	Да Yes	Не No	1 месец 1 month

КПБ – кардиопулмонални байпас; CPB – cardiopulmonary bypass

РЕЗУЛТАТИ

Код два болесника смрт је наступила на операционом столу током препарисања аорте. Оба болесника су, поред потпуне лацерације аорте, имала и периаортно крварење. Такође, оба су доживела вишеструку трауму: код једног је дијагностикован прелом ребара са тзв. клатећим грудним кошом, а код другог прелом стернума. Код једног болесника смрт је наступила 35. дана од операције. Код њега је такође била заступљена политраума (прелом ребара са „клатећим” грудним кошом), а после операције настала је параплегија. Узрок смрти је био синдром мултипле органске дисфункције. Укупна смртност испитаника овог истраживања била је 25%.

Код два болесника после операције је настала параплегија. У оба случаја заштита кичмене мождине је извођена применом Готовог шанта. Остали болесници су преживели лечење без последица, што се задржало и током периода надгледања, које је трајало од једног месеца до 22 године, просечно 9,7 година (Табела 2).

ДИСКУСИЈА

Трауматској руптури је најподложнији аортни истмус, који се налази између леве поткључне артерије и *ligamentum arteriosum*. То је изазвано чињеницом што за време децелерационе лезије срце, асцендентна аорта и аортни лук настављају да се крећу напред, док је

кретање аортног истмуса и десцендентне аорте ограничено њиховим задњим припојима. Истмус је, уопште узевши, најфиксиранији део грудне аорте [5]. Експериментално је још шездесетих година двадесетог века доказано да, ако се изољује од адвентиције, истмични део грудне аорте има само две трећине снаге асцендентне аорте [6].

Након дејства децелерационе силе лезија обично почиње трансверзалним расцепом интимае, који се може ширити на медију. Адвентиција углавном остаје нетакнута због колагена. Међутим, интензивније силе доводе до потпуног разарања аорте. Патолошко се разликује неколико типова трауматске руптуре грудне аорте: интимална хеморагија, интимална хеморагија са лацерацијом, лацерација медије, потпуна лацерација аорте, псеудоанеуризма, периаортно крварење [7]. Код шест испитаника нашег истраживања утврђена је потпуна лацерација аорте (код два и периаортно крварење), а код шест псеудоанеуризма.

Због овако широког дијапазона патолошког промена, јасно је зашто се и клиничка слика одликује са много различитих симптома и знакова. Сви они не морају упућивати на трауматску руптуру аорте, нарочито уколико не постоје најдрастичније промене. С друге стране, због наведеног тока болести, који се без лечења најчешће брзо завршава смрћу болесника, благовремена и прецизна дијагноза је изузетно значајна. На трауматску руптуру грудне аорте треба посумњати ако је заступљен неки од клиничких налаза наведених у табели 3 [8].

ТАБЕЛА 3. Клинички налаз који упућује на трауматску руптуру грудне аорте [8].

TABLE 3. Clinical findings associated with traumatic rupture of the thoracic aorta [8].

Подаци о децелерационој повреди у условима велике брзине
History of high-speed deceleration injury
Вишеструки прелом ребара или „клатећи грудни кош“ Multiple rib fractures or “flail chest”
Прелом првог или другог ребра First or second rib fracture
Прелом стернума Sternum fracture
Губитак пулсева Pulseless
Хипертензија на горњим екстремитетима Upper extremity hypertension
Интерскапуларни систолни шум Interscapular systolic murmur
Крв у омотачу каротидне или поткључне артерије Blood in the carotid or subclavian sheath
Промуклост или промена гласа без оштећења ларинкског живца Hoarseness or voice change without laryngeal injury
Синдром горње шупље вене Superior vena cava syndrome

Без обзира на интензитет силе која је изазвала лезију грудне аорте, која се мора дијагностиковати и одмах хируршки лечити, код три наша испитаника код којих је дијагноза постављена после две, пет и 20 година показано је да то не мора бити тако. Наиме, све до тог тренутка та три болесника су била потпуно без симптома обољења или с незнатним и неспецифичним симптомима.

Прво успешно хируршко лечење трауматске руптуре грудне аорте изведено је 1958. године [9]. Трауматској руптури истмичног дела грудне аорте се приступа постеролатералном торакотомијом кроз четврти међуребарни простор. Обавезна је примена Карленсовог тубуса, јер се после ексуфлације левог плућног крила олакшава приступ аорти и истовремено спречава лезија плућа. У случају парцијалне или трансекције без великог оштећења, после мобилизације проксималног и дисталног краја аорте може се направити директна сатура, односно термино-терминална анастомоза. Према неким подацима, то је могуће само у 20% случајева трауматске руптуре грудне аорте [10]. Главне предности овог поступка су једноставност и брзина извођења, односно смањен ризик од инфекције будући да се не користи синтетски графт [11]. Када је оштећење на аорти веће од 2 cm, реконструкција се изводи интерпозицијом синтетског графта [10-15]. Овај поступак је примењен и код болесника нашег истраживања.

Уколико било која од претходно наведених процедура траје дуже од 30 минута, постоји велика вероватноћа да ће, услед ирверзибилног исхемијског оштећења кичмене мождине, настати параплегија [2, 10-14, 16]. Она се овде готово искључиво јавља због интраоперационе хипоперфузије кичмене мождине током клемовања грудне аорте. Наиме, лезија која се третира (истмус) углавном је значајно проксималнија од ис-

ходишта „критичне међуребарне артерије”, па се изузетно ретко јавља потреба за њеном поновном имплантацијом [17]. Постоје два начина да се то спречи: кардиопулмонални бајпас (најчешће парцијални) или хепаринизирани Готов шант [3, 13-20]. Оба поступка имају своје предности и недостатке. Код постављања хепаринизирани Готовог шант није потребна системска хепаринизација, што је код политрауматизованих болесника веома важно [21]. Међутим, његово проксимално постављање није увек једноставно и, што је још битније, не обезбеђује адекватну перфузију кичмене мождине. Према неким подацима, после примене Готовог шант учесталост параплегије је иста као и када се не користи никаква заштита [14, 16]. Шант ће бити сврсисходан тек ако је перфузиони притисак испод шант бар 60 mm Hg, а то пасивни проток кроз шант не може увек обезбедити [22]. Парцијални кардиопулмонални бајпас обезбеђује бољу заштиту кичмене мождине током операције трауматске руптуре грудне аорте [2, 14, 19-21]. Истовремено, системска хепаринизација, која је неопходна при овој процедури, значајно повећава смртност оваквих болесника уколико су политрауматизовани [15, 19, 23-25]. Код једног болесника нашег истраживања није коришћена никаква заштита кичмене мождине и није дошло до параплегије, вероватно зато што је клемовање трајало краће од 30 минута. Хепаринизирани Готов шант је примењен код пет болесника, и то се није показало неуспешним, изузев код једног код којег је настала параплегија. У сва три случаја где је примењен парцијални кардиопулмонални бајпас заштита кичмене мождине је била успешна. Треба нагласити да је, технички посматрано, канилисање за парцијални кардиопулмонални бајпас лакше извести од канилисања, нарочито проксималног, код примене Готовог шант.

Новину у лечењу трауматских анеуризми грудне аорте представља уградња ендоваскуларних стент-графтова, која је у свету почела да се примењује крајем деведесетих година двадесетог века [26, 27]. Први проблеми с којима су се аутори тада сусрели били су недовољна дужина ендоваскуларних стент-графтова и нејасни подаци везани за постпроцедуралну параплегију [28, 29]. Повећање инциденције повреда током којих долази и до трауматске руптуре грудне аорте проблем њиховог лечења чини изузетно актуелним. Зато не изненађује чињеница да је ово била једна од главних тема 56. Међународног конгреса Европског удружења за кардиоваскуларну хирургију, који је одржан у Венецији 2007. године [30-35]. На њему је саопштено 55 приказа ендоваскуларног третмана трауматске руптуре грудне аорте. Наглашени су многи проблеми и дате конкретне препоруке. Код политрауматизованих болесника ендоваскуларни третман се мора изводити без хепаринизације, како би се спречили поремећаји крварења, али то може бити праћено тромбоемболијским компликацијама. Код особа млађих од 18 година при одређивању димен-

зија стент-графта у обзир се мора узети њихов раст. При том додатну тешкоћу може представљати хипотензија политрауматизованог болесника. Ендоваскуларни третман трауматских анеуризми грудне аорте је ограничен неповољним анатомским обележјем лука аорте, познатим као „готски лук”, као и чињеницом да још нема удаљених резултата. Ова процедура је у нашем истраживању успешно и без последица примењена код једног испитаника.

Стопа смртности која прати класично хируршко лечење трауматских анеуризми грудне аорте је 5-25% [23, 24]. Ендоваскуларним третманом она није успела да се смањи, па је у најновијим студијама између 20% и 22% [33, 35]. Разлог је једноставан: и у једном и у другом случају главни узрок смртности је придружена политраума. У нашем истраживању смртност је била 25%. Ако се посматрају само болесници оперисани класичним методима, онда је смртност 27,2%. Такође, сва три болесника нашег истраживања која су преминула доживела су вишеструку трауму.

ЗАКЉУЧАК

Имајући у виду наша, а посебно искуства светских ауторитета у овој области, као и најсвежије публикације, код политрауматизованих болесника с акутним трауматском руптуром грудне аорте предлаже се ендоваскуларни третман јер је доказан мањи степен смртности. Засад нема удаљених резултата ендоваскуларног третмана хроничне руптуре, а класично хируршко лечење је у овој фази оптерећено мањим морталитетом и морбидитетом, јер су прошли ризици из акутног периода. Дефинисање удаљених резултата ендоваскуларног третмана хроничних трауматских руптура разрешиће дилеме о хируршком приступу овом изузетно компликованом стању.

ЛИТЕРАТУРА

- Jackson DH. Of TRAs and ROCs. *Chest* 1984; 85:585-9.
- McLaughlin JS. The renegade fact. *Ann Thorac Surg* 2002; 73:1031.
- Jahromi AS, Kazemi K, Safar HA, et al. Traumatic rupture of the thoracic aorta: cohort study and systematic review. *J Vasc Surg* 2001; 34:1029-34.
- Avery JE, Hall DP, Adamas JE. Traumatic rupture of the thoracic aorta. *South Med J* 1979; 75:653-8.
- Sevitt S. The mechanisms of traumatic rupture of the thoracic aorta. *Br J Surg* 1977; 64:166-70.
- Lundvall J. The mechanism of traumatic rupture of the aorta. *Acta Pathol Microbiol Scand* 1964; 62:34-41.
- Holmes JH, Bloch RD, Hall RA, et al. Natural history of traumatic rupture of the thoracic aorta managed non operatively: a longitudinal analysis. *Ann Thorac Surg* 2002; 73:1149-54.
- Wilson RF. Thoracic vascular trauma. In: Bongard F, Wilson SE, Perry MO, editors. *Vascular Injuries in Surgical Practice*. Norwalk, Conn: Appleton & Lange; 1991. p.107-15.
- Orford VP, Atkinson NR, Thomson K, et al. Blunt traumatic aortic transection. *Ann Thorac Surg* 2003; 75:100-11.
- Pierangeli A, Turinetti B, Galli R, et al. Delayed treatment of isthmic aortic rupture. *Cardiovasc Surg* 2000; 8:280-3.
- McBride LR, Tidik S, Stothert JC, et al. Primary repair of traumatic aortic disruption. *Ann Thorac Surg* 1987; 43:65-71.
- Von Oppell UO, Thierfelder CF, Beningfield SJ, et al. Traumatic rupture of the descending thoracic aorta. *S Afr Med J* 1991; 19:595-601.
- Antunes MJ. Acute traumatic rupture of the aorta: Repair by simple aortic cross-clamping. *Ann Thorac Surg* 1987; 44:257-62.
- Mattox KL, Holtzman M, Pickard LR, et al. Clamp repair: A safe technique for treatment of blunt injury to the descending thoracic aorta. *Ann Thorac Surg* 1985; 40:456-60.
- Soots G, Warembourg H, Prat A, et al. Acute traumatic rupture of the thoracic aorta: Place of delayed surgical repair. *J Cardiovasc Surg* 1989; 30:173-9.
- Sweeney MS, Young DJ, Frazier OH, et al. Traumatic aortic transections: Eight-year experience with the „clamp-sew” technique. *Ann Thorac Surg* 1997; 64:384-91.
- Kieffer E, Richard T, Chiras J, et al. Preoperative spinal cord arteriography in aneurysmal disease of the descending thoracic and thoracoabdominal aorta: Preliminary results in 45 patients. *Ann Vasc Surg* 1989; 3:34-46.
- Gott VL. Heparinized shunts for thoracic vascular operations. *Ann Thorac Surg* 1972; 14:219-25.
- Pate JW, Fabian TC, Walker WA. Acute traumatic rupture of aortic isthmus: Repair with cardiopulmonary bypass. *Ann Thorac Surg* 1995; 59:90-7.
- Verdant A. Traumatic rupture of the thoracic aorta. *Ann Thorac Surg* 1990; 49:686-93.
- Read RA, Moore EE, Moore FA, et al. Partial left heart bypass for thoracic aortic repair. *Arch Surg* 1993; 128:746-52.
- Cunningham JN, Lanschinger JC, Merking HA, et al. Measurement of spinal cord ischemia during operations upon the thoracic aorta: Initial clinical experience. *Ann Surg* 1982; 185:196-202.
- Mauney MC, Blackburne LH, Langenburg SE, et al. Prevention of spinal cord injury after repair of the thoracic and thoracoabdominal aorta. *Ann Thorac Surg* 1995; 59:245-50.
- Von Oppell UO, Dunne TT, De Groot MK, et al. Traumatic aortic rupture. Twenty-year metaanalysis of mortality and risk of paraplegia. *Ann Thorac Surg* 1994; 58:585-9.
- Wall MJ Jr, Soltero E. Damage control for thoracic injuries. *Surg Clin North Am* 1997; 77:863-71.
- Kato N, Dake MD, Milled C, et al. Traumatic thoracic aortic aneurysm: Treatment with endovascular stent grafts. *Radiology* 1997; 205:657-62.
- Semba CP, Kato N, Lee ST, et al. Acute rupture of the descending thoracic aorta: Repair with the use of endovascular stent-grafts. *J Vasc Intervent Radiol* 1997; 8:337-45.
- Perreault P, Soula P, Rousseau H, et al. Acute traumatic rupture of the thoracic aorta: Delayed treatment with endoluminal covered stent. A report of two cases. *J Vasc Surg* 1998; 27:538-46.
- Dake M, Miller DC, Semba CP, et al. Transluminal placement of endovascular stent-grafts for the treatment of descending thoracic aortic aneurysms. *N Engl J Med* 1994; 331:1729-36.
- Siniscalchi G, Tozzi P, Ferrari E, et al. Impact of endovascular surgery on thoracic aortic aneurysm and aortic traumatic rupture treatment. 56th International Congress of the ESCVS. May 17-20, 2007. Venice, Italy. *Interact CardioVasc Thorac Surg* 2007; 6:39-45.
- Astarci P, Lacoix V, Funken J, et al. Endovascular treatment of aortic isthmus rupture; mid-term result. 56th International Congress of the ESCVS. May 17-20, 2007. Venice, Italy. *Interact CardioVasc Thorac Surg* 2007; 6:40-1.
- Rosseykin E, Scopetz A, Sadikov V, Karahalis N, Antipov G, Vastanova O. Acute aortic syndrome. 56th International Congress of the ESCVS. May 17-20, 2007. Venice, Italy. *Interact CardioVasc Thorac Surg* 2007; 6:40-1.
- Verhoye JPh, Bigdelian H, Welch M, Dubeau ND, Brunkwall J. Stent-graft repair of acute traumatic lesions of the thoracic aorta- A single-center experience. 56th International Congress of the ESCVS. May 17-20, 2007. Venice, Italy. *Interact CardioVasc Thorac Surg* 2007; 6:40-1.
- Rowinski O, Galazka Z, Jakimowicz T, et al. Endovascular treatment of traumatic aortic rupture. 56th International Congress of the ESCVS. May 17-20, 2007. Venice, Italy. *Interact CardioVasc Thorac Surg* 2007; 6:40-1.
- Tshomba Y, Melissano G, Marone ME, et al. Endovascular repair of acute thoracic aortic syndrome. 56th International Congress of the ESCVS. May 17-20, 2007. Venice, Italy. *Interact CardioVasc Thorac Surg* 2007; 6:41-2.

TREATMENT OF TRAUMATIC RUPTURE OF THE THORACIC AORTA

Lazar DAVIDOVIĆ, Miroslav MARKOVIĆ, Momčilo ČOLIĆ, Nikola ILIĆ,
Igor KONČAR, Slobodan CVETKOVIĆ, Radomir SINDJELIĆ, Dejan MARKOVIĆ

Clinic for Vascular Surgery, Institute for Cardiovascular Diseases, Clinical Centre of Serbia, Belgrade

INTRODUCTION Interest for traumatic thoracic aorta rupture stems from the fact that its number continually increases, and it can be rapidly lethal.

OBJECTIVE The aim of this study is to present early and long term results as well as experiences of our team in surgical treatment of traumatic thoracic aorta rupture.

METHOD Our retrospective study includes 12 patients with traumatic thoracic aorta rupture treated between 1985 and 2007. There were 10 male and two female patients of average age 30.75 years (18-74).

RESULTS In six cases, primary diagnosis was established during the first seven days after trauma, while in 6 more than one month later. In 11 cases, classical open surgical procedure was performed, while endovascular treatment was used in one patient. Three (25%) patients died, while two (16.6%) had paraplegia. Nine patients (75%) were treated without complications, and are in good condition after a mean follow-up period of 9.7 years (from one month to 22 years).

CONCLUSION Surgical treatment requires spinal cord protection to prevent paraplegia, using cardiopulmonary by-pass (three of our cases) or external heparin-bonded shunts (five of

our cases). Cardiopulmonary by-pass is followed with lower incidence of paraplegia, however it is not such a good solution for patients with polytrauma because of haemorrhage. The endovascular repair is a safe and feasible procedure in the acute phase, especially because of traumatic shock and polytrauma which contributes to higher mortality rate after open surgery. On the other hand, in chronic posttraumatic aortic rupture, open surgical treatment is connected with a lower mortality rate and good long-term results. There have been no published data about long-term results of endovascular treatment in the chronic phase.

Key words: traumatic rupture; thoracic aorta; surgical treatment; endovascular treatment

Lazar DAVIDOVIĆ
Institut za kardiovaskularne bolesti
Klinički centar Srbije
Dr Koste Todorovića 8, 11000 Beograd
Tel.: 011 3065 176
E-mail: vaskcl@eunet.yu