

ОПТУРАЦИОНИ ИЛИ “ЛАТЕРАЛНИ” БАЈПАС ЗБОГ ИНФЕКЦИЈЕ ВАСКУЛАРНЕ ПРОТЕЗЕ У ПРЕПОНИ?

Лазар Б. ДАВИДОВИЋ, Илија Б. КУЗМАНОВИЋ, Душан М. КОСТИЋ,
Илијас С. ЧИНАРА, Слободан Д. ЦВЕТКОВИЋ, Миљко В. РИСТИЋ,
Душан Б. ВЕЛИМИРОВИЋ, Драгица Б. ЈАДРАНИН
Институт за кардиоваскуларне болести Клиничког центра Србије, Београд.

КРАТАК САДРЖАЈ: Аутори упоређују резултате 26 оптурационих и 15 “латералних” бајпасева у третману инфекције, претходно имплантиране васкуларне протезе у препони. Разлози за оптурациони бајпас су били: инфекција графта после аорто-феморалног бајпаса (20 болесника); инфицирана псеудоанеуризма у препони после политетрафлуоретиленског графта (два болесника); инфекција графта после илијако-феморо бајпаса (четири болесника). За нову реконструкцију код три болесника је коришћен политетрафлуоретиленски, а код 23 дакронски графт. Разлози за “латерални” бајпас су били: инфекција графта после аорто-феморалног бајпаса (осам болесника), инфекција графта после феморо-поплитеалног бајпаса (четири болесника); инфекција графта после илијако-феморалног бајпаса (два болесника); инфицирана псеудоанеуризма у препони после политетрафлуоретиленског графта (један болесник). Код пет болесника је коришћен политетрафлуоретиленски, код три аутовенски, а код седам дакронски графт. Болесници су контролисани после 1, 3, 6 и 12 месеци и потом једном годишње физикалним и доплер-сонографским прегледом, а у случају инфекције или тромбозе графта и ангиографијом. Статистичка обрада резултата извршена је применом Фишеровог теста. Код једног болесника с оптурационим бајпасом интраоперационо је повређена мокраћна бешика. Болесници с оптурационим бајпасом су просечно надгледани 2,3, а болесници с “латералним” бајпасом 2,1 годину. Оптурациони бајпас је био статистички значајно бољи од латералног бајпаса ($p < 0,05$) када су у питању морталитет током првих 30 дана, рана инфекција ново имплантиране протезе, односно рано спашавање и укупно спашавање екстремитета. У погледу ране и касне проточности, као и касне инфекције новоимплантиране протезе, статистичке разлике између ове две хируршке интервенције није било ($p > 0,05$). Када је у питању третман васкуларне протезе у препони, аутори дају предност оптурационом у односу на латерални бајпас.

Кључне речи: инфекција у препони, бајпас, оптурациони, латерални. (СРП АРХ ЦЕЛОК ЛЕК).

УВОД

Инфекција васкуларног графта, посебно у препони, једна је од најтежих компликација у васкуларној хирургији. Јавља се и данас, без обзира на усавршену операциону технику и најновије антибиотске лекове. Она је оптерећена великим морталитетом и морбидитетом, па има огроман медицински и економски значај [1]. Један од начина третмана су екстраанатомски бајпасеви кроз оптурациони отвор [2], односно кроз лакуну мускулорум (“латерални”) бајпас [3].

Циљ овог рада је био утврдити да ли има разлике између оптурационог и “латералног” бајпаса када су у питању: (1) рана и касна реинфекција неанатомске новоимплантиране васкуларне протезе, (2) морталитет и морбидитет (спашавање екстремитета) болесника код којих је примењен један односно други неанатомски поступак и (3) рана и касна проточност новоимплантиране протезе.

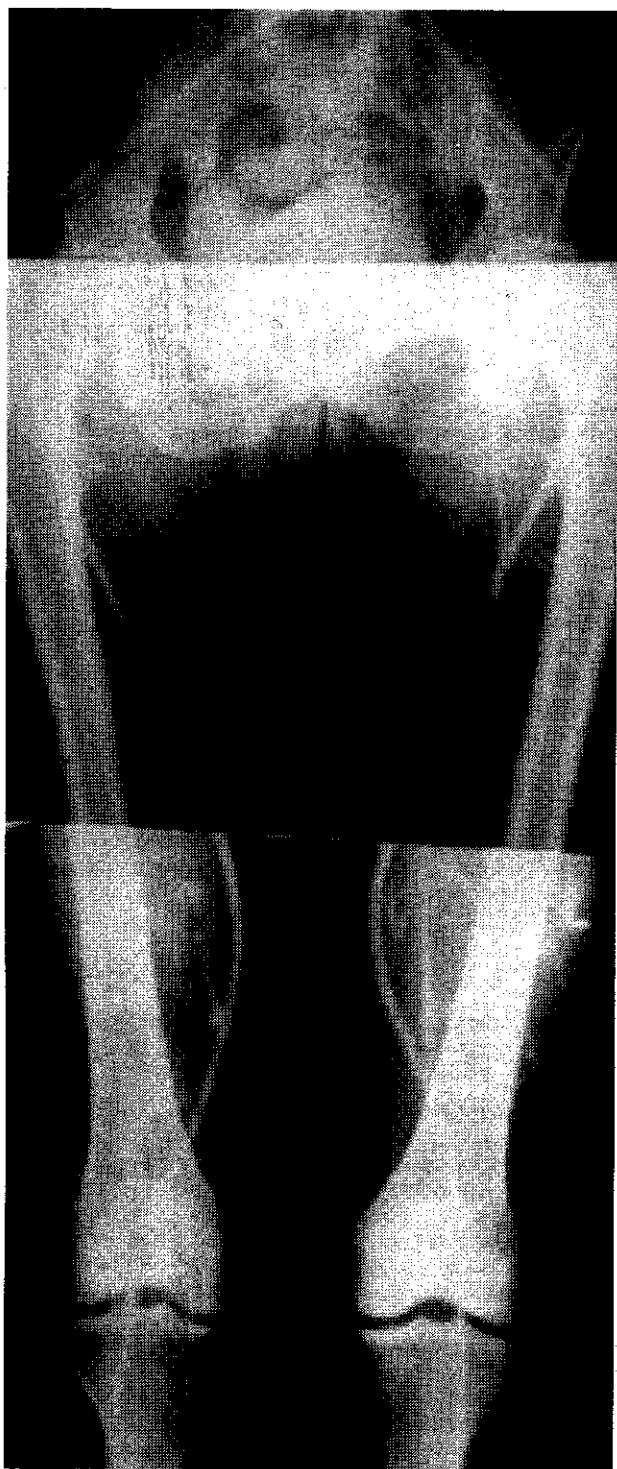МЕТОД РАДА

Ретроспективном студијом анализовано је 26 болесника с оптурационим и 15 с “латералним” бајпасом, који су у периоду од 1987. до 2002. године урађени на Институту за кардиоваскуларне болести Клиничког центра Србије у Београду. У свим случајевима разлог за овај неанатомски бајпас била је инфекција васкуларног графта у препони. Конкретно, разлози за оптурациони бајпас су били: инфекција графта после аорто-феморалног бајпаса код 20 болесника, инфицирана псеудоанеуризма у препони после политетрафлуоретиленског графта код два болесника и инфекција

графта после илијако-феморалног бајпаса код четири болесника. Разлози за “латерални” бајпас су били инфекција графта после аорто-феморалног бајпаса код осам болесника, инфекција графта после феморо-поплитеалног бајпаса код четири болесника, инфекција графта после илијако-феморалног бајпаса код два болесника и инфицирана псеудоанеуризма у препони после политетрафлуоретиленског графта код једног болесника.

Код три болесника оптуратни бајпас је изведен екстраперитонеумским, а код 23 трансперитонеумским приступом донорској артерији. Код 20 болесника проксимална анастомоза оптурационог бајпаса је била на проксималном, неинфицираном делу аорто-феморалног графта, а код шест на заједничкој илијачној артерији. Код три болесника дистална анастомоза је постављена на површну феморалну, код 22 на натколени део поплитеалне, а код једног на дубоку бутну артерију. Код три болесника коришћен је политетрафлуоретиленски, а код 23 дакронски графт. Код два болесника урађен је истовремено обострани, а код два обострани оптурациони бајпас, али током временски раздвојених хируршких операција. У првом случају разлог је била истовремена појава инфекције аорто-феморалног графта у обе препоне, а у другом појава временски битно раздвојене инфекције у препонама (Слика 1).

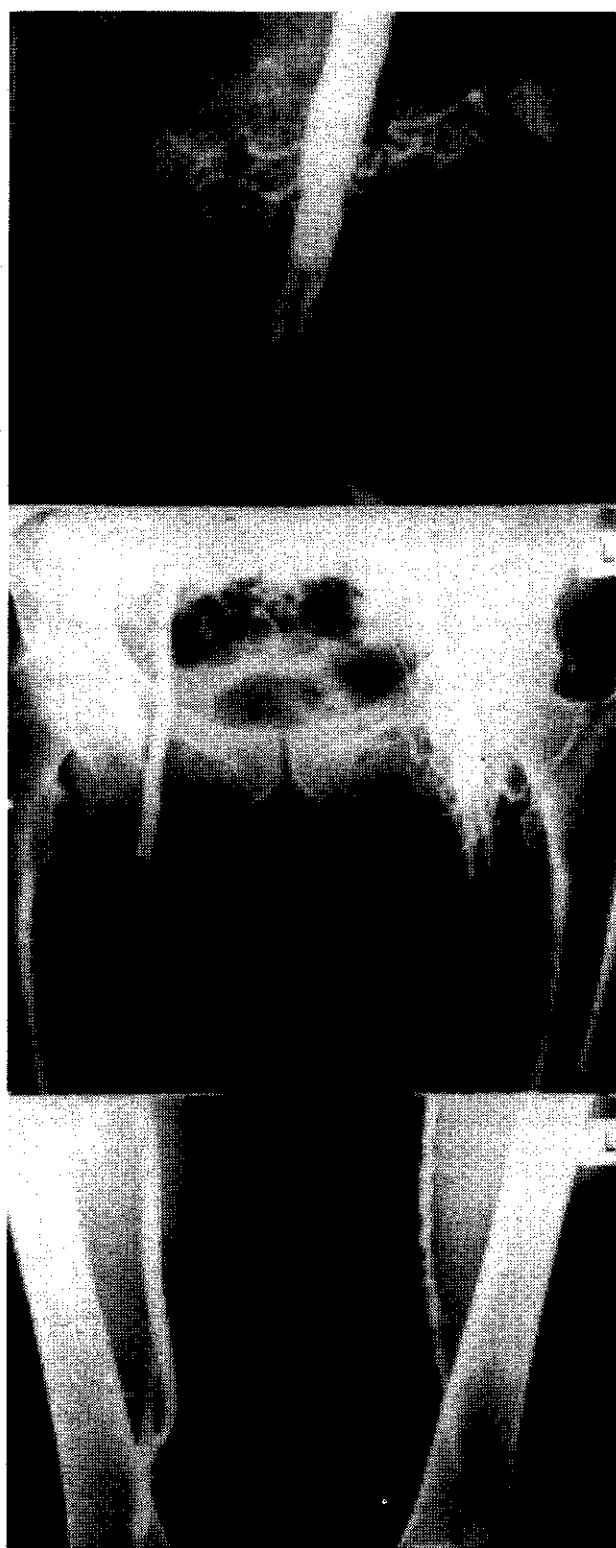
Код два болесника (истовремени обострани) “латерални” бајпас је изведен трансперитонеумским, а код 13 екстраперитонеумским приступом донорској артерији. Код осам болесника проксимална анастомоза “латералног” бајпаса је била на проксималном, неинфицираном делу аорто-феморалног графта, а код седам на заједничкој илијачној артерији. Код три болесника дистална анастомоза је поста-



СЛИКА 1. Контролна аортографија десностраног оптурационог байпаса, који с проксималног дела десног крака аорто-бифеморалног графта иде на поплитеалну артерију

FIGURE 1. Control angiography shows a right side of obturator bypass, from non-infected proximal part of aorto-bifemoral graft to popliteal artery

вљена на површну феморалну, код четири на натколени део поплитеалне, а код осам на дубоку бутну артерију. Код пет болесника је коришћен политетрафлуоретиленски, код три аутовенски, а код седам дакронски графт. Код једног болесника ураћен је истовремени, обострани латерални байпас. Разлог је била истовремена појава инфекције аорто-феморалног графта у обе препоне (Слика 2).



СЛИКА 2. Контролна аортографија обостраног "латералног" байпаса кроз лакуну мускулорум, с проксималног дела кракова аортобифеморалног графта на поплитеалне артерије

FIGURE 2. Control angiography shows both sides of "lateral" bypass from non-infected proximal parts of aorto-bifemoral graft through lacuna musculorum to popliteal arteries

Код обе врсте неанатомског байпаса, одмах после постављања, решаван је проблем инфекције у препони екстирпацијом инфицираног графта и свег околног гнојно-некротичног ткива. Ране су остављане да зарастају *per secundam*.

Болесници су контролисани после 1, 3, 6 и 12 месеци и потом једном годишње после хируршке операције. Примењивани су физикални и доплер-ултрасонографски преглед. У случајевима суспектне тромбозе или инфекције новоимплантисаног графта, коришћен је и ангиографски преглед. Статистичка обрада резултата вршена је применом Фише-ровог теста.

РЕЗУЛТАТИ

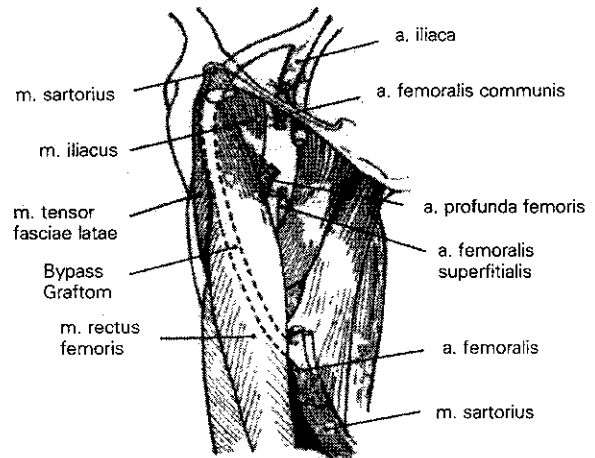
Код једног болесника с истовременим, обостраним оптурационим бајпасом интраоперационо је учињена перфорација мокраћне бешике, која је успешно збринута на уобичајени начин. Током првих 30 постоперационих дана умрла су два болесника (9 посто). Код четири болесника (15 посто) настале су ране инфекције графта, а код три (11 посто) ране оклузије. Рана проточност графтова износи 89 посто. Ране ампуације су извршене код два (9 посто) болесника, тако да рано спашавање екстремитета износи 91 посто. Просечно надгледање болесника износи 2,3 године (6 месеци до 10 година). У том периоду није било касних реинфекција, а забележена је једна касна оклузија графта која се завршила ампуацијом ноге. Укупна проточност износи 85 посто, а укупно спашавање екстремитета 89 посто.

У случају “латералног” бајпаса током првих 30 постоперационих дана умрла су три (23 посто) болесника. Код осам болесника (53 посто) настале су ране инфекције графта, а код два (13 посто) ране оклузије. Рана проточност графтова износи 87 посто. Ране ампуације су извршене код осам (53 посто) болесника, тако да рано спашавање екстремитета износи само 47 посто. Просечно надгледање болесника износи 2,1 годину (6 месеци до 9 година). У том периоду није било касних реинфекција, нити касних оклузија графтова. Због дисталне прогресије атеросклеротске болести, која је била хируршки некоректабилна, урађене су две касне ампуације ноге. Укупна проточност износи 87 посто, а укупно спашавање екстремитета 34 посто.

Оптурациони бајпас је био праћен статистички значајно нижим морталитетом у првих 30 постоперационих дана, односно статистички значајно мањим бројем раних реинфекција новоимплантисаног графта у односу на латерални ($p < 0,05$). Када су у питању рана и удаљена проточност новоимплантисаних графтова, односно касна реинфекција, није било статистички значајне разлике ($p > 0,05$) између болесника с оптурационим и “латералним” бајпасом. После оптурационог бајпаса остварено је статистички значајно боље ($p < 0,05$) рано и укупно спашавање екстремитета у односу на “латерални” бајпас.

ДИСКУСИЈА

Оптурациони бајпас је врста неанатомског бајпаса који спаја аорто-илијачну регију с феморалном регијом кроз оптурациони отвор [4]. Као донорски крвни суд могу се користити аорта, илијачна артерија или проксимални неинфицирани део аорто-феморалног графта, с исте стране или контралатералне стране [4]. Као реципијентна артерија најчешће се користи површна феморална [4, 5] или поплитеална арте-



СЛИКА 3. Схематски приказ оптурационог бајпаса опсежне мускулатуре, која га раздваја од нормалног анатомског пута крвних судова кроз лакуну вазорум

FIGURE 3. The obturator bypass is separated with many of muscles, from normal anatomic route of femoral vessels from lacuna vasorum

рија [6, 7], а ређе дубока бутна артерија [8-10]. После анатомских студија на кадаверима идеју за оптурациони бајпас су дали Курбије (*Courbier*) и Монтије (*Monties*) 1960. године [11]. Исте године први су га извели Шо (*Shaw*) и Боје (*Boe*) [12].

Главни предуслов који омогућава употребу оптурационог отвора за неантомске реконструкције аорто-илио-феморалног сегмента, јесте чињеница да опсежна мускулатура предње и унутрашње ложе натколенице, веома добро “раздваја” новоимплантисани графт од инфициране ингвиналне регије. Оптурациони форамен је отвор између кости кога одозго ограничава горња грана пубичне кости, а одоздо седална кост [13]. Отвор је прекривен оптурационом мембраном. На доњој страни горње гране пубичне кости постоји оптурациони жлеб (*Sulcus obturatorius*) кога ограничавају предња и задња усна [13]. Припајајући се за споменуте усне, мембрана оптурагорија са споменутим жлебом образује коштаном-фиброзну формацију - оптурациони канал (*Canalis obturatorius*) кроз који, одозго на доле, пролазе из карлице у натколеницу оптурациони нерв, артерија и вена [14, 15] (Слика 3).

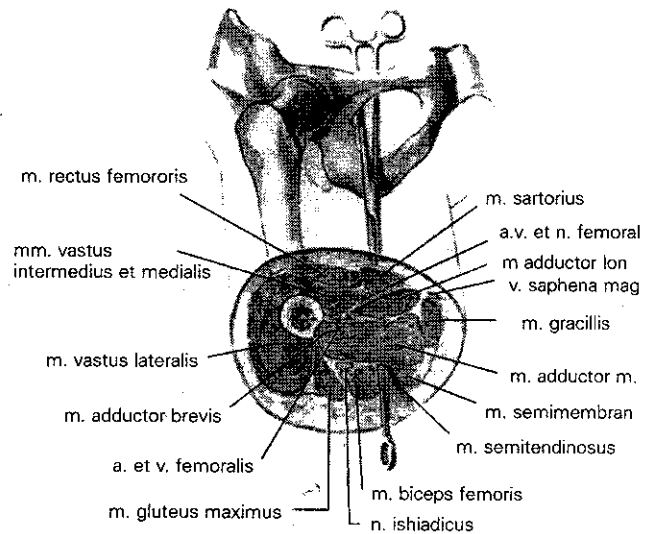
Аортоилијачна регија се може неанатомски премостити и кроз лакуну мускулорум, што неки означавају као “латерални” бајпас [16]. Једна од главних индикација и овде је инфекција ингвиналне регије. Као донорска артерија и овде се може користити аорта, ипсилатерална или контралатерална илијачна артерија, односно неинфицирани проксимални део аорто-феморалног графта. За разлику од оптурационог бајпаса, овде је главни реципијентни суд дубока бутна артерија, али се могу користити и површна феморална односно поплитеална артерија.

Из карлице у предње-унутрашњу ложу надколенице неуроваскуларни елементи пролазе кроз хијатус ингвиналис. То је отвор кога ограничавају с горње стране илијачна кост, горња грана пубичне кости, те пубични и лакуарни лигаменти. С доње стране ограничава га ингвинални лигамент, разапет између спи-

не илијаке антериор супериор и пубичне кости [14, 15]. Аркус илеопектинеус који полази од ингвиналног лигамента до еминенције илиопектинеје, тај простор дели на медијално постављену лакуну вазорум и латерално постављену лакуну мускулорум [14, 15]. Кроз лакуну вазорум из карлице у натколеницу излазе феморална артерија и вена.

Кроз лакуну мускулорум из карлице пролазе м. илипсоас и феморални нерв. Испод ингвиналног лигамента из лакуне вазорум долазе а. циркумфлекса илијум суперфицијалис, а. епигастрика суперфицијалис и аа. пуденде екстерне, све гране заједничке феморалне артерије. Оне су постављене на површној бедреној фасцији. Нешто дубље се налази средњи део дубоке бутне артерије с перфорантним гранама. За разлику од оптурационог бајпаса, који је од инфициране лакуне вазорум добро разадвојен пектинеланим и адукторним мишићима, “латерални” бајпас је од инфициране лакуне вазорум развијен слабо, само влакнима мускулуса илеопсоаса. То је, по нашем мишљењу, главни разлог што је у нашој студији број раних реинфекција новоимплантисане протезе био статистички значајно већи код болесника којима је урађен “латерални” бајпас. Ово је уједно, главни разлог статистички значајно бољег раног и укупног спасавања екстремитета код болесника с оптурационим бајпасом, у односу на оне с “латералним” бајпасом (Слика 4).

Анализујући 255 објављених оптурационих бајпасева, до 1983. године, Лотина [4] је непосредни успех (сачуван екстремитет) постигао код 78 посто, а неуспех (изгубљен екстремитет) код 22 посто болесника. Кузмановић [17] је анализовао укупно 430 оптурационих бајпасева објављених до 1999. године. Непосредни успех је забележен код 375 (87 посто), а неуспех код 55 (13 посто) болесника [2, 5-7, 9, 10, 12, 18-61]. У том контексту се наш резултат са само два (9 посто) неуспела покушаја у раном постоперационом периоду може сматрати веома добрим. Када су у питању рани резултати оптурационог бајпаса, много чешћи и већи проблем је рана реинфекција него рана оклузија графтова. Када су у питању касни резултати, међутим, много већи проблем представљају касне оклузије него инфекције графтова. Касна тромбоза може бити узрокована “уобичајеним” узроцима (промене у графиту, промене на анастомозама, дистална прогресија болести), али и специфичним. Мерсије (*Mercier*) је први описао акутну тромбозу графта која је настала после нагле флексије ноге у куку [6]. Касна инфекција графтова после оптурационог бајпаса је веома ретка, и с чак нешто мањом учесталошћу него код стандардних аорто-феморалних реконструкција. Ми смо забележили један такав случај, док је Пирс (*Pearce*) [48] описао два. Посебну пажњу заслужује студија Невелстина (*Nevelsteen*) и сарадника [61] у којој је обрађено чак 55 ТОБ(??) бајпасева, од којих су неки надгледани и 16 година. Петогодишња протоčnost графтова у овој групи болесника износи 37 посто. У нашој групи, после просечно 2,3 година надгледања, није било случајева касне оклузије графтова, а нађена је једна



СЛИКА 4. Схематски приказ “латералног” бајпаса оскудне мускулатуре, која га раздваја од нормалног анатомског пута крвних судова кроз лакуну вазорум

FIGURE 4 The “lateral” bypass is separated with a small muscles, from normal anatomic route of femoral vessels at lacuna vasorum

касна инфекција која је захтевала ампутацију екстремитета.

Осим уобичајених компликацијама, оптурационим бајпас је праћен и неким специфичним интраоперационим раним и касним постоперационим компликацијама. То су повреда оптурационих судова, перфорација мокраћне бешике, некроза натколенице и механичко оштећење графта. Повреда оптурационих судова може настати при прављењу отвора на оптурационој мембрани или при тунелизацији [31]. Најчешће се манифестује и препознаје интраоперационо. Збрињавање овог крвављења може бити веома тешко, због неприступачности оптурационих судова. Перофрација мокраћне бешике најчешће настаје при тунелизацији. Обично се и ова компликација дијагностикује интраоперационо или непосредно постоперационо, мада је Шајнер (*Sheiner*) [23] ову компликацију открио цистоскопијом тек три месеца после хируршке операције. Ми смо имали једну такву компликацију. Перфорација мокраћне бешике уочена је интраоперационо. Графт је екстирписан, лезија на бешици је збринута на уобичајени начин уз протективну перкутану цистистому, а реваскуларизација ноге је извршена латералним бајпасом. Уколико су колатерални судови, између дубоке бутне артерије с хипогастричном и поплитеалном артеријом слаби после екстирпације инфициране васкуларне протезе и “искључења” дубоке бутне артерије из крвотока, може доћи до некрозе натколенице. Први је ову компликацију описао Радич (*Rudich*) [43]. Ван Дет је описао псеудоанеуризму дисталног дела дакронског графта у вананастомотском региону, која је настала услед механичког оштећења (лацерације) зида графта оштрим фрагментима чврсте оптурационе мембране [45].

Када је у питању “латерални” бајпас, литературних података који говоре о касним резултатима и ко-

OBTURATOR OR "LATERAL" BYPASS IN THE MANAGEMENT OF INFECTED VASCULAR PROSTHESES AT THE GROIN

L. B. DAVIDOVITSH, I. B. KUZMANOVITSH, D. M. KOSTITSH, I. S. CHINARA, S. D. CVETKOVITSH, M. V. RISTITSH, D. M. VELIMIROVITSH, D. M. JADRANIN
Institute of Cardiovascular Diseases, Serbian Clinical Centre, Belgrade

The infection of the previously implanted vascular graft at the groin, is associated with great mortality and morbidity rate [1]. The authors present a retrospective study in which they analyzed management of infected vascular prostheses at the groin, using obturator bypass in 26 cases, and "lateral" bypass in 15 cases.

The indications for obturator bypass reconstructions included: 20 infections of aorto-femoral grafts, two infected pseudoaneurysms in the groin after PTA of the superficial femoral artery, and 4 infections of iliac-femoral grafts. The indications for lateral bypass reconstructions were: infections after aorto-femoral reconstructions - 8 cases; infection after femoro-popliteal reconstructions - 4 cases; infection after iliac-femoral reconstruction - 2 patients, and one infected pseudoaneurysm in the groin after PTA of the superficial femoral artery. In 3 subjects obturator bypass was performed using extraperitoneal approach, while in other 23 patients transperitoneal approach was done by donor's artery. The obturator bypass was performed using a PTFE graft in 3 cases, and Dacron graft in 23. The donor's artery used for obturator bypass was a noninfected proximal part of aortofemoral graft in 20 cases, and iliac artery in 6 patients. The superficial femoral artery was recipient artery for obturator bypass in 3 cases, deep femoral artery in one case, and above the knee popliteal artery in 22 cases (Figure 1).

In two patients transperitoneal approach to donor's artery for "lateral" bypass has been used, and in 13 cases extraperitoneal. The proximal noninfected part of aorto femoral graft was used as a donor's artery for lateral bypass in 8 patients, while common iliac artery in 7 subjects. In 5 cases recon-

structions were performed using PTFE grafts, in 3 using autologous saphenous vein grafts, and in 7 using Dacron grafts. The recipient artery for "lateral" bypass was deep femoral in 8 cases, superficial femoral in three patients and above the knee popliteal artery in 4 subjects. After both types of reconstruction, extirpation of infected grafts from the groin was performed (Figure 2).

The control examination was performed using physical and Doppler ultrasonographic examinations, one, 3, 6, 12 months, and then every year after the operation. In cases with suspected graft infection or thrombosis, control angiography was also performed.

One intraoperative perforation of the urinary bladder has been done accidentally during obturator bypass reconstruction.

The mean follow-up period for patients with obturator bypasses was 2.3 years, while 2.1 years for patients with "lateral" bypasses. Comparing with "lateral" bypass, obturator bypass showed statistically significant lower ($p < 0.05$) 30-day mortality and early graft infection rate, as well as statistically significant better early and total limb salvage rate. There were no statistically significant differences ($p > 0.05$) between obturator and "lateral" bypass procedures, having in mind, late graft infection rate, as well as early and late graft patency (Figures 3 and 4).

In cases with infected vascular prostheses in the groin, the authors recommend obturator bypass comparing with "lateral" bypass.

Key words: Bypass, obturator, lateral, infected prostheses, groin (SRP ARH CELOK LEK).

мликацијама, практично нема. Главни разлог је велики број раних компликација (пре свих, реинфекција), које доводе до раног губитка екстремитета [3], што су показали и наши резултати. Зато је овај поступак углавном напуштен.

Имајући у виду ране и касне резултате (посебно оне у вези с реинфекцијом и спасавањем екстремитета), као и податке из литературе, оптураторни бајпас се показао знатно бољим од "латералног". Зато га аутори препоручују у третману инфекције претходно имплантисаног графта у препони.

ЛИТЕРАТУРА

- Balas P. Ail overview of aortofemoral graft Infection. Eur J Vase Endovasc Surg 1997;14(Suppl A):3-4.
- Sottirurai VS, Smith B, Dial P. Aorto-bi-popliteal bypass via the obturator foramen. J Cardiovasc Surg 1990;31:121-3.
- Becquemain JP, Qvardfordt P, Korn J, Cavillon A, Desgranges P, Allaire E et al. Aortic graft infection: Is there a place for partial graft removal? Eur J Vase Endovasc Surg 1997;14(Suppl A):53-8.
- Lotina S. Alternativni putevi (Ekstraanatomski bajpas) u revaskularizaciji aorto-ilijako-femoralnih arterijskih lezija. Doktorska disertacija, Univerzitet u Beogradu 1983;255-78.
- Mentha C, Lauonois B, Delaere J. Les pontages arteriels ilio-femoraux par le trou obturateur. J Chir (Pans) 1965;90(3):131-40.
- Mercier C, Tournigard P. Technique et indications des pontages arteriels par le trou obturateur. Chirurgie 1971;97(11):757-62.
- Guida PM, Moore WS. Obturator bypass technique. Surg Gynek Obstet 1969;128:1307-17.
- Nunez AA, Veith FJ, Collier R, Ascer F, White Flores S, Gupta SK. Direct approaches to the distal portions of the deep femoral artery for limb salvage bypasses. J Vase Surg 1988;8:576-81.
- Plate G, Qvardfordt P, Oredsson S, Stigsson L. Obturator bypass to the distal profunda femoris artery using a medial approach-Long term results. Eur J Vase Endovasc Surg 1998;16:164-8.
- Ristić M, Davidović L. Obostrani transobturatorni bajpas posle infekcije grafta u aortobifemoralnoj poziciji. Srp Arh Celok Lek 1989;117:361-9.
- Courbier R, Monties R. Les possibilites de pontage ilio femor a travers le trou obturateur. Marseille Chir 1960;12:244-6.
- Shaw RS, Baue AF. Management of sepsis complicating arterial reconstructive surgery. Surgery 1963;53:75-86.
- Šljivić B. Osteologija (poseban deo), Naučna knjiga, Beograd 1977.
- Šljivić B. Sistematska i topografska anatomija: Abdomen i karlica. Naučna knjiga, Beograd 1979.
- Sineljnikov RD. Atals anatomii čeloveka, Medcina, Moskva 1981.

16. Calligaro KD, Veith FJ, Gupta SK, Ascer E, Dietzek AM, Franco CD et al. A modified method for management of prosthetic graft infections involving an anastomosis to the common femoral artery. *J Vase Surg* 1990;11(4):485-92.
17. Kuzmanović BI. Lečenje infekcije proteze u aorto-femoralnoj regiji neanatomskim premošćavanjem. Rad uže specijalizacije, Univerzitet u Beogradu. Medicinski fakultet, Beograd 1999.
18. Gruss JD. Le pontage obturateur indications, technique resultats. *Chirurgie* 1971;97(4):220-6.
19. Tilson DM, Sweeney T, Gusberg L, Stansel HC. Obturator canal bypass grafts for septic lesions of the femoral artery. *Arch Surg* 1979;114:1031-3.
20. Cotton LT. Extra-anatomical bypass through the obturator foramen. In: Bricks W, Ostermeyer J, Schulte HD (Eds). *Cardiovascular Surgery*. Springer, Berlin 1981;149.
21. Davis LL, Brown L, Ryan J. Use of obturator bypass for infected prosthesis in femoral artery region. *NYStJ Med* 1965;65:2573.
22. Ross HB, Sales JEL. Post-irradiation femoral aneurysm treated by ilio-popliteal bypass via the obturator foramen. *Br J Surg* 1972;59(3):400-5.
23. Sheiner NM, Sigman H, Stilman A. An unusual complication of obturator foramen arterial bypass. *J Cardiovasc Surg* 1969;10(4):324-8.
24. Spiro M, Cotton LT. The obturator canal as a route for ilio-femoral bypass. *Br J Surg* 1970;57:168-72.
25. Sproul G. "Blind" obturator bypass graft done with tunneler and obturator. *Calif Med* 1967;107:327.
26. DePalma RG, Hubay CA. Arterial bypass via obturator foramen: An alternative in complicated vascular problems. *Am J Surg* 1968;115(3):323-8.
27. Mahoney WD, Whelan TJ. Use of obturator foramen in ilio-femoral artery grafting. Case report. *Ann Surg* 1966;163(2):215-20.
28. Donahoe PK, Firoio RA, Nabseth DC. Obturator bypass graft in radical excision of inguinal neoplasm. *Ann Surg* 1967;166(1):147-9.
29. Brucke P, Piza F. Zur indications des obturator bypass. *Zbl Clnr* 1968;93:489.
30. Fuschig P. Yur Indikation des obturator bypass. *Zentralblatt Chirurg* 1968;114:489-93.
31. Hegarty JC, Lmton PC, Mac Sweeney ED, Burlington VT. Revascularization of the lower extremity through obturator canal. *Arch Surg* 1969;98(1):35-8.
32. Fromm SH, Lucas CE. Obturator bypass for mycotic aneurysms in the drug addict. *Arch Surg* 1970;100(1):82-3.
33. Sigler L, Paramo M, Cervantes J, Sosa H, Figueras N. Revascularization of the profunda femoris artery through obturator foramen. *J Cardiovasc Surg* 1973;14:105.
34. Kerdiles Y, Badry F, Rouxel O, Pomerreuil L. Le pontage par le trou obturateur dans la chirurgie arterielle restaurice des membres inferuieres. *Ann Chir Tohars Cardiovasc* 1974;13:335.
35. Royster TS, Lynn R, Mulcare RJ, Stelzer PE. Dacron grafting from the aorta to the distal profunda femoris arteries via the obturator foramina. *Arch Surg* 1977;112:316-7.
36. Rudich M, Guttierrez IZ, Gage AA. Obturator foramen bypass in the management of infected vascular prostheses. *Am J Surg* 1979;136:657-60.
37. De Palma RG. Obturator bypass in reoperations for graft complications. In: Bergan JJ, Yao JST (Eds). *Operative technique in vascular surgery*. Grunne and Stratton, New York 1979; 225.
38. van Dct RJ, Branos LC. The obturator foramen bypass: An alternative procedure in iliofemoral artery revascularization. *Surgery* 1981;89(5):543-7.
39. Earth HG, Gale SS, Smith BM, Dean RH. Obturator foramen grafts: the preferable alternate route? *Arnm Surg* 1982;48:65-9.
40. Wood RF. Arterial grafting through the obturator foramen in secondary hemorrhage from the removed vessels. *Angiology* 1982;33(6):385-92.
41. Pearce WH, Jean-Baptiste Ricco, Yao JST, Flinn WR, Bergan JJ. Modified technique of obturator bypass in infected grafts. *Ann Surg* 1983;197:344-7.
42. Joffe B, Laukovsky Z, Mordechay I. Cross over ilio-popliteal bypass through the obturator foramen: An additional route for extra-anatomic limb blood supply. *Int Surg* 1985;70(4):345-7.
43. Rawson HD. Arterial grafting through the obturator foramen. *Aust NZJ Surg* 1986;56(2):127-30.
44. Nevelsteen A, Mees U, Deleersnijder J, Suy R. Obturator bypass: A sixteen year experience with 55 cases. *Ann Vase Surg* 1987;1(5):558-63.
45. Geroulakos G, Parvin SD, Bell PRF. Obturator foramen bypass-the alternative route for sepsis in the femoral triangle. *Acta Chir Scand* 1988;154:111-2.
46. Zaterahin I, Govorunov GV, Dobronravov DS. Obturator shunting in suppurative of vascular prosthesis. *Vestn Khir* 1988;140(6):35-8.
47. Kretschmer G, Niederle B, Huk I, Karner J, Piza-Katyer H, Polterauer P et al. Groin infections following vascular surgery: obturator bypass versus "biologic" coverage - a comparative analysis. *Eur J Vase Surg* 1989;3(1):25-9.
48. Panetta T, Sopptiurai VS, Batson RC. Obturator bypass with nonreversed translocated saphenous vein. *Ann Vase Surg* 1989;3(1):56-62.
49. Sottiurai VS, Smith B, Dial P. Aortobipopliteal bypass via the obturator foramina. *J Cardiovasc Surg* 1990;31:121-2.
50. Lai DT, Huber D, Hagg J. Obturator foramen bypass in the management of infected prosthetic vascular grafts. *Aust NYJ Surg* 1993;63(10):811-4.
51. Milhs JM, Aim SS. Transobturator aorto-profunda femoral artery bypass using the direct medila thigh approach. *Aim Vase Surg* 1993;7(4):384-90.
52. Cavalliani M, Caterino S, Murante G. Obturator foramen bypass for revascularization of the leg with infection of the femoral area. A clinical case. *Minerva Chir* 1995;50(1-2):143-8.
53. Wolf Y, Sasson T, Wolf GD, Gomori JM, Anner H, Berlatzky Y. Thoracic aorta transobturator bipopliteal bypass as eventual durable reconstruction after removal of an infected aortofemoral graft. *J Vase Surg* 1997;26(4):693-6.
54. Geier B, Barbera L, Keman M, Munnie A. Video-assisted crossover iliofemoral obturator bypass grafting: A Minimally invasive approach to extra-anatomic lower limb revasculariyation. *J Vase Surg* 1999;29(4):730-3.

LAZAR DAVIDOVIĆ
 Institut za KVB KCS
 11000 Beograd, K. Todorović 8
 Tel: +381-11/361-5794
 e-mail: leizavd@eunet.yu

Рукојис је достављен уредништву 26. XII 2000. године