

## КЛИЗАЊЕ Т ДРЕНА У ХОЛЕДОХУСУ – МАЛО ПОЗНАТА КОМПЛИКАЦИЈА Т ДРЕНАЖЕ

Радоје ЧОЛОВИЋ, Владимир РАДАК, Никица ГРУБОР, Славко МАТИЋ

Институт за болести дигестивног система, Клинички центар Србије, Београд

### КРАТАК САДРЖАЈ

Компликације у вези са Т дренажом холедохуса нису ретке. Неке од њих, као, на пример, дислокација дрена из холедохуса, могу бити врло тешке, нарочито ако настану првих дана после операције, а поготово када је субхепатички дрен већ одстрањен. Код те компликације и неких других компликација може бити неопходна и поновна операција. Клизање Т дрена у холедохусу настаје неколико дана после операције, а симптоми који се јављају су бол, понекад температура, повећане вредности билирубина и смањење или престанак истицања жучи на Т дрен. Дијагноза се поставља применом холангиографије, а корекцију положаја Т дрена треба извести уз праћење на рендгенском екрану. Приказано је седам болесника са клизањем Т дрена унутар холедохуса, као и клиничка слика њиховог стања, начин дијагностиковања и корекције компликације. Такође је дато могуће објашњење механизма настанка ове компликације, коју, према нашим сазнањима, досад нису описали други аутори.

**Кључне речи:** Т дрен; клизање; холедохус

### УВОД

Већина хирурга који се баве билијарном хирургијом имали су искуства са неком од компликација Т дренаже холедохуса. Неке од њих су веома тешке и тада је потребна хитна поновна операција [1-4]. Компликације се испољавају у виду дислокације, опструкције, ретенције и дезинтеграције Т дрена [1, 2]. Већина компликација везана је за избор дрена неадекватног промера, негодовајући положај дрена, негодовајућу дужину кракова и употребу дрена од неадекватног материјала. Клизање Т дрена у холедохусу је компликација код које Т дрен клиза у холедохусу навише или наниже, при чему се у њему, поред кратких кракова, налази и део дугог крака Т дрена.

Клизање Т дрена у холедохусу је мање позната компликација и овде приказујемо наше искуство са седам болесника. Приказ компликације клизања Т дрена у холедохусу, која раније није описана, објавили смо први пут 1988. године [5]. За детаљно разматрање компликација Т дренаже читалац се упућује на обимније текстове [1, 6, 7].

### ЦИЉ РАДА

Циљ рада је био да се опише ретка, необична и мало позната компликација Т дренаже, начин њеног дијагностиковања и лечења.

### МЕТОД РАДА

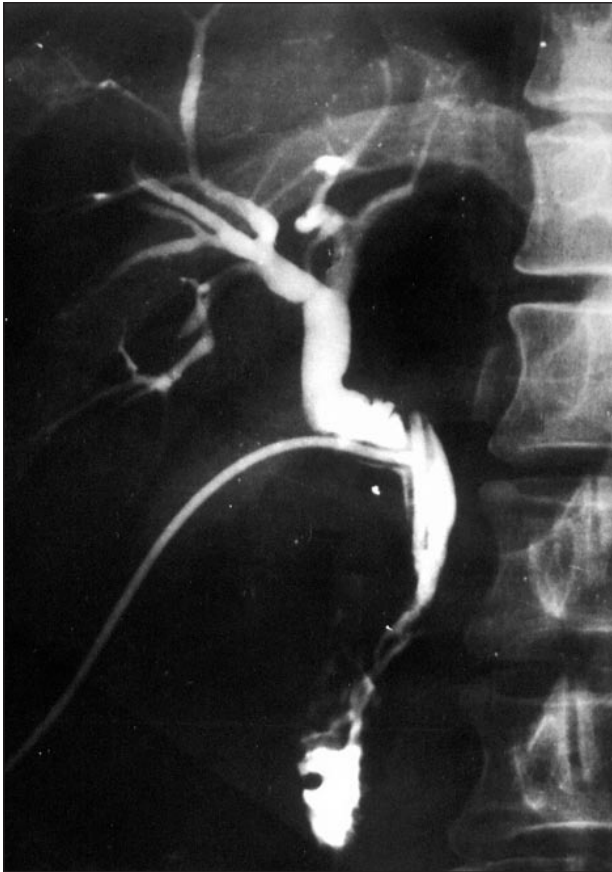
У периоду од 1. јануара 1985. године до 31. децембра 2003. године клизање Т дрена у холедохусу дијагностиковано је код седам болесника, од којих је пет оперисано на Институту за болести дигестивног система Клиничког центра Србије у Београду, а два болесника су оперисана у другим установама. Код свих пет болесника оперисаних у КЦС нормалан положај Т дрена у холедохусу потврђен је на основу налаза

контролне холангиографије након одстрањења конкремената. Код једног болесника оперисаног у другој установи такође је потврђен нормалан положај Т дрена на основу налаза контролне холангиографије, док се код другог болесника нормалан положај Т дрена могао с великом вероватноћом претпоставити само на основу одсуства болова и на основу континуираног снижавања вредности билирубина у крви, док се нису јавили знаци клизања Т дрена. Клизање Т дрена у холедохусу десило се од петог до 11. дана (просечно седмог дана) после операције. Код свих болесника оно је било праћено болом у десном горњем квадранту трбуха, смањењем или потпуним престанком секреције жучи на Т дрен и повећањем вредности билирубина, односно температуром (код три болесника), повраћањем (код два болесника) и порастом нивоа уреје у крви (код два болесника). Дијагноза клизања Т дрена постављена је на основу налаза контролне холангиографије кроз Т дрен, а корекција положаја Т дрена извршена је код свих болесника уз праћење на рендгенском екрану, после чега је извршена поновна фиксација за кожу у правилном положају.

### РЕЗУЛТАТИ

#### Болесник 1.

Мушкарац, стар 42 године, оперисан је због камена у холедохусу, после чега је начињена контролна периперационна холангиографија кроз Т дрен, која је показала нормалан положај дрена, одсуство промена у пуњењу и нормалну пасажу контраста у дуоденум. Десетог дана од операције код болесника се јавио умерено јак бол под десним ребарним луком, секреција на дрен се смањила и већ следећег дана сасвим престала. Болесник није био фебрилан, а вредности билирубина у крви се нису повећавале. Налаз контролне холангиографије је показао да је Т дрен клизнуо надолу (Слика 1). Његов положај је кориго-



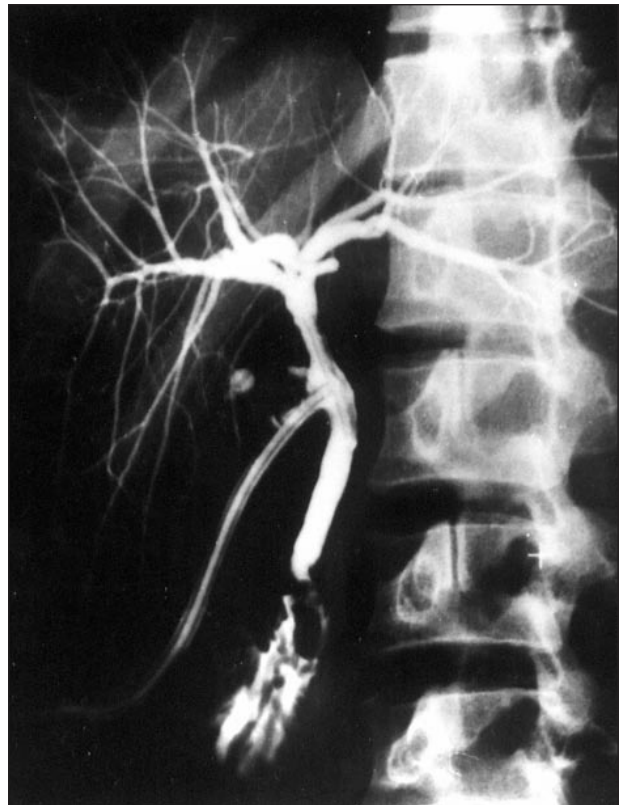
**СЛИКА 1.** Налаз холангиографије кроз Т дрен показује клизање Т дрена наниже. Запажа се да је кривина дугог крака Т дрена конвексна нагоре.

**FIGURE 1.** Showing the slip of the T tube downwards. Notice that the long branch of the T tube is convex upwards.

ван уз праћење на рендгенском екрану повлачењем упоље до заузимања нормалног положаја у коме је поново фиксиран за кожу. Даљи ток лечења је протекао нормално и Т дрен је одстрањен 16. дана после операције.

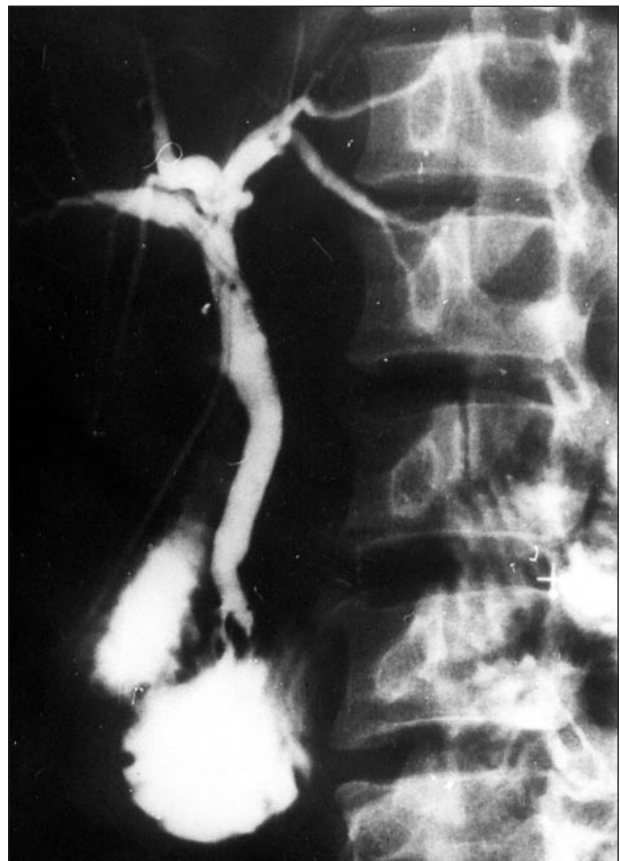
## Болесник 2.

Жена, стара 53 године, оперисана је због холелитијазе и холедохолитијазе. Коректан положај Т дрена уочен је на налазу контролне холангиографије (Слика 2а). Постооперациони опоравак је протекао нормално, а секреција жучи на Т дрен била је 400-700 ml на дан. Вредности билирубина у крви су се нормализовале. Шестог дана од операције болесница је, после напада кашља, осетила бол под десним ребарним луком, секреција жучи на Т дрен се смањила на 50 ml, урин је постао тамнији, беоњаче су постале жуто пребојене, а вредности билирубина су се повећале на 76  $\mu\text{mol/l}$ . Наредног дана урађен је налаз контролне холангиографије, на којем је уочено клизање Т дрена нагоре (Слика 2б). Скинут је фиксициони шав Т дрена на кожи, а затим је, повлачењем Т дрена упоље за око 5 cm уз праћење на рендгенском екрану, коригован његов положај, у коме је поновно фиксиран за кожу. Даљи опоравак болеснице је протекао нормално, а Т дрен је одстрањен 15. дана после операције.



**СЛИКА 2а.** Налаз холангиографије показује нормалан положај Т дрена у холедохусу.

**FIGURE 2a.** Showing the normal position of the T tube within the common bile duct.



**СЛИКА 2б.** Налаз холангиографије показује клизање дрена навише. Запажа се да је кривина дугог крака Т дрена конвексна надоле.

**FIGURE 2b.** Showing the slip of the T tube upwards. Notice that the loop of the long branch of the T tube is convex downwards.

## ДИСКУСИЈА

Једна од веома озбиљних компликација Т дренаже је испадање једног или оба крака дрена из холедохуса, што доводи до изливања жучи у субхепатични простор, а понекад и у трбушну дупљу. До тога долази када се дуги крак Т дрена затегне, поготово кад се при томе дрен изведе ближе средњој линији, тако да метеоризам, пареза црева или покрет могу довести до дислокације дрена из холедохуса. Овај механизам је потврђен и у експериментима на животињама изазивањем дистензије абдомена вештачким пнеумоперитонеумом [8].

Механизам дислокације је једноставан. Пошто је Т дрен фиксиран у два тачкама – у холедохусу и на трбушном зиду – у случају дистензије абдомена долази до додатног затезања Т дрена, па један крак или оба крака Т дрена из холедохуса испадају у субхепатички простор [8]. До дислокације може доћи и због лоше фиксације дрена за кожу, као и због ненамерног потезања дрена од стране болесника или медицинског особља, али и када се дрен у свом току кроз субхепатички простор негде фиксирао [1-4, 8]. Испадане једног или оба крака Т дрена из холедохуса је веома тешка компликација која, ако се деси првих дана после операције, нарочито ако је субхепатички дрен већ одстрањен, може довести до субхепатичког или субфреничног билома или апсцеса, као и до билијарног перитонитиса.

Клизање Т дрена унутар холедохуса је супротно испадању Т дрена из холедохуса. У литератури ни-

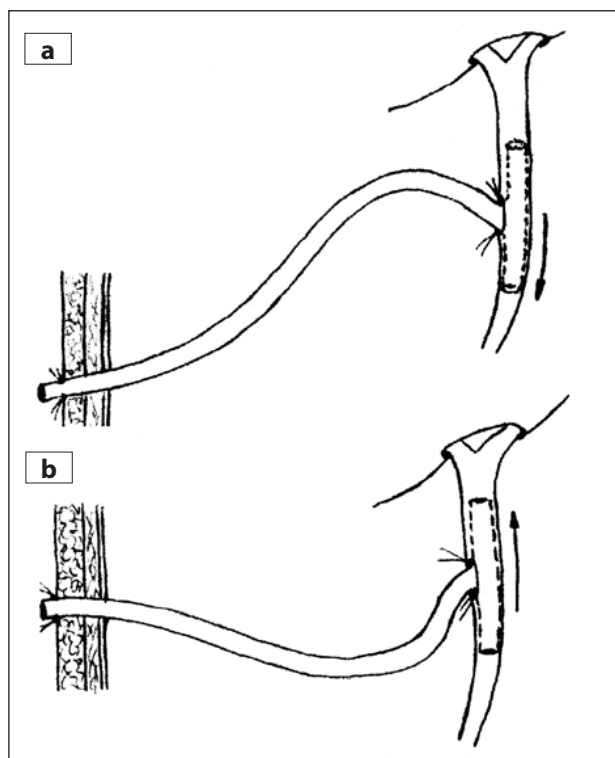
смо нашли опис ове компликације. Чињенице су да до унутрашње дислокације Т дрена долази неколико дана после операције, када се око дрена створио канал од околног ткива, као и да се корекција положаја Т дрена изводи повлачењем дрена напоље. То значи да се механизам ове дислокације одвија на следећи начин: због страха од затезања Т дрена и његовог испадања из холедохуса, трансабдоменски сегмент дугог крака Т дрена остави се веће дужине него што је потребно. То не представља сметњу првих неколико дана јер Т дрен има могућност унутрашњег померања. Међутим, кад се око њега формира канал, дуги крак Т дрена постаје имобилисан у субхепатичком простору. Како је Т дрен шавовима фиксиран за кожу, покрети, на пример, при кашљању, могу довести до померања дрена тамо где је слабије фиксиран, а то је холедохус, због чега дрен клизне наниже или навише. Правац клизања зависи од положаја кривине у близини холедохуса. Ако је она конвексна нагоре, дрен ће клизнути надоле, и обрнуто (Слике 3а и 3б), што се јасно види и на холангиограмима. Степен клизања зависи од тога колики је „вишак” дужине дугог крака Т дрена од холедохуса до коже. Што је тај вишак већи, клизање ће бити веће. Да би се његов положај кориговао, дрен се ослободи шавова на кожи и повлачи упоље за „вишак” дужине интраабдоменског крака, док се не доведе у нормалан положај, у коме га треба поново фиксирати за кожу. Зато је неопходно да се корекција изводи уз истовремено праћење на рендгенском екрану.

## ЗАКЉУЧАК

Компликације Т дренаже су релативно честе, а неке од њих су и опасне по живот. Клизање Т дрена у холедохусу је ретка, необична и мало позната компликација, која се обично јавља после петог дана од операције и испољава болом, наглим повећањем нивоа билирубина у крви, а понекад и фебрилним стањем. Дијагностикује се применом холангиографије кроз Т дрен. Корекција се обично изводи лако, уз праћење на рендгенском екрану, после чега сви симптоми брзо нестају, а постоперациони ток даље протиче нормално.

## ЛИТЕРАТУРА

1. Artz CP, Hardy JD. Complications of surgery and their management. Philadelphia: WB Saunders; 1989. p.519-21.
2. Kune GA, Sali A. The practice of biliary surgery. Oxford: Blackwell Sci Pbl; 1981.
3. McKenzie G. Extravasation of bile after operations on the biliary tract. Aust N Z J Surg 1955; 24:181-91.
4. Bartlett MK, Carter EL. Special complications of gallbladder surgery. Surg Clin North Am 1963; 61:893-907.
5. Čolović R, Đorđević D. Migracija T дрена u duktusu hloedohusu (prikaz četiri slučaja). Med Časop 1988; 27:87-93.
6. Čolović R. Hirurgija bilijarnog trakta. Beograd: Zavod za udžbenike i nastavna sredstva; 1998. p.344-6.
7. Čolović R. Komplikacije u hirurgiji bilijarnog trakta. U: Gerzić Z, urednik. Komplikacije u digestivnoj hirurgiji. Beograd: Zavod za udžbenike i nastavna sredstva; 2000. p.467-9.
8. Ger R, Dubois E, Addei KA. The mechanism of T tube dislocation and its prevention. Surgery 1982; 91:531-3.



СЛИКА 3а, б. Правац миграције Т дрена зависи од положаја кривине дугог крака. Ако је конвексна нагоре, дрен ће клизати надоле (а), а ако је конвексна надоле, дрен ће клизати нагоре (б).

FIGURE 3a, b. Direction of the T tube slip depends on the position of the loop of the long branch. If convex upwards, the drain will slip downwards (a) and if convex downwards the drain will migrate upwards (b).

## SLIP OF THE T TUBE WITHIN THE COMMON BILE DUCT – A LITTLE KNOWN COMPLICATION OF THE T TUBE DRAINAGE

Radoje ČOLOVIĆ, Vladimir RADAČ, Nikica GRUBOR, Slavko MATIĆ  
Institute of Digestive System Diseases, Clinical Center of Serbia, Belgrade

### ABSTRACT

Complications related to the T tube drainage of the common bile duct are not uncommon. Some, like dislocations of the T tube out of the common bile duct, could be very serious, particularly if developed during the first few days after surgery, when the abdominal drain in the subhepatic space had been already removed. Then, an emergency reoperation might be necessary. The slip of the T tube upwards or downwards inside the common bile duct is not so rare. Fortunately, it is less dangerous and can usually be resolved without reoperation. It takes place several days after surgery, followed by the right subcostal pain, occasionally with temperature, rise of the bilirubin and with decrease or complete cessation of the bile drainage through the T tube. The diagnosis can be made only on the basis of T tube cholangiography. The re-establishment of

the proper T tube position must be done under X-ray visualization. Seven cases of the T tube slip within the common bile duct, its clinical presentation, diagnosis and method of repositioning were presented. Possible mechanism of complication was described. As far as we know, the complications have not been described by other authors.

**Key words:** T tube; slip; common bile duct

Radoje ČOLOVIĆ  
Institut za bolesti digestivnog sistema  
Klinički centar Srbije  
Dr Koste Todorovića 6, 11000 Beograd  
Tel/faks: 011 361 8669