

## КАСНА ТРОМБОЗА КОРОНАРНОГ СТЕНТА ОД НЕРЂАЈУЋЕГ ЧЕЛИКА

Светлана АПОСТОЛОВИЋ<sup>1</sup>, Зоран ПЕРИШИЋ<sup>1</sup>, Милоје ТОМАШЕВИЋ<sup>1</sup>, Горан СТАНКОВИЋ<sup>2</sup>,  
Милан ПАВЛОВИЋ<sup>1</sup>, Соња ШАЛИНГЕР-МАРТИНОВИЋ<sup>1</sup>

<sup>1</sup>Клиника за кардиоваскуларне болести, Клинички центар, Ниш;

<sup>2</sup>Институт за кардиоваскуларне болести, Клинички центар Србије, Београд

### КРАТАК САДРЖАЈ

Тромбоза стента је примарни узрок смрти после перкутаних коронарних интервенција. Упркос модерним концептима перкутаних коронарних интервенција, тромбоза стентова настаје код 0,5-2% елективних поступака и код чак 6% болесника с акутним коронарним синдромом. Тромбоза стента најчешће настаје током првих 48 часова од интервенције а ретко после прве недеље од уградње стента. Ангиографски документована касна (старија од шест месеци) тромбоза коронарног стента од нерђајућег челика (*bare-metal stent – BMS*) је изузетно ретка, јер се сматра да се ендотелизација стента завршава после четири недеље од уградње. Приказани болесник је стар 41 годину и доживео је тромбозу коронарног стента од нерђајућег челика 345 дана после уградње, која је клинички представљена акутним инфарктом миокарда инферопостеролатералне локализације. Тромбоза стента је настала упркос дуготрајној двојној антиагрегационој терапији и медикаментно контролисаним факторима ризика. Примењена тромболиза (стрептокиназа 1.500.000 и.ј.) није била успешна, те је проток кроз коронарну артерију успостављен применом спасавајуће балон-дилатације, после чега је уграђен стент обложен леком ради превенције настанка поновне стенозе.

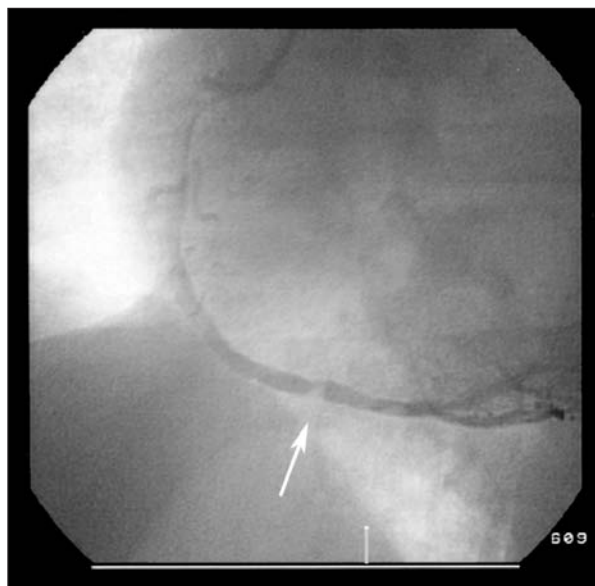**Кључне речи:** метални стент; касна тромбоза; спасавајућа балон-дилатација

### УВОД

Упркос напретку технике постављања коронарних стентова под високим притиском и примени двојне антиагрегационе терапије, тромбоза коронарног стента је и даље примарни узрок смрти после перкутаних коронарних интервенција [1, 2]. Учесталост тромбозе коронарног стента у модерној ери уградње стентова је од 0,4%, до 2,8% код болесника са неколико стентова [1]. Клиничке последице тромбозе стента су тешке и укључују смртност код 20-48% болесника или велике инфаркте миокарда код 60-70% болесника [2]. Према времену настанка, тромбоза стента може бити: рана или акутна (током самог поступка и током прва 24 часа), субакутна (од 24 часа до 30 дана после поступка) и касна (дуже од 30 дана од поступка) [3, 4]. Стентови обложени лековима могу повећати ризик од настанка тромбозе због одложене ендотелизације и после 30 дана, те због тога стандардну двојну антиагрегациону терапију треба продужити бар још шест месеци [5]. Тромбоза стента најчешће настаје током првих 48 часова после перкутане коронарне интервенције, а ретко прве недеље од уградње стента [7, 8]. Ангиографски документована касна (старија од шест месеци) тромбоза коронарног стента од нерђајућег челика (*bare-metal stent – BMS*) је ретка, осим после интракоронарне брахитерапије, која одлаже ендотелизацију, јер се сматра да је ендотелизација стента завршена током четири недеље од интервенције. Касна тромбоза *BMS* забележена је у периоду од једног до 24 месеца после уградње стента [6, 8, 9]. Код нашег болесника касна тромбоза *BMS* је настала упркос примени преписане антиагрегационе терапије и доброј контроли фактора ризика.

### ПРИКАЗ БОЛЕСНИКА

Мушкарац стар 41 годину са контролисаном артеријском хипертензијом подвргнут је коронарографији 30 дана после акутног инфаркта миокарда инфериорне локализације и доказа о постинфарктној исхемији миокарда на тесту физичким оптерећењем. Налаз коронарне ангиографије је показао значајну лезију у дисталном сегменту доминантне десне коронарне артерије тип *B*, која је представљала егзулцерисани плак са тромбом (Слика 1). Ехокардиографски

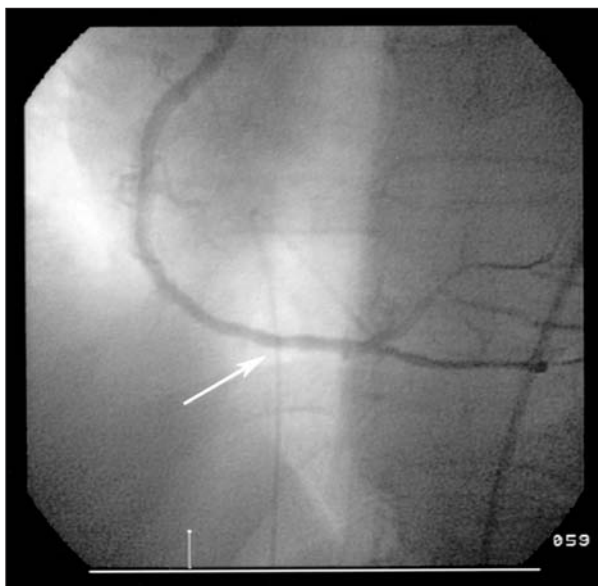


**СЛИКА 1.** Коронарограм: лезија тип *B* у дисталном сегменту десне коронарне артерије.

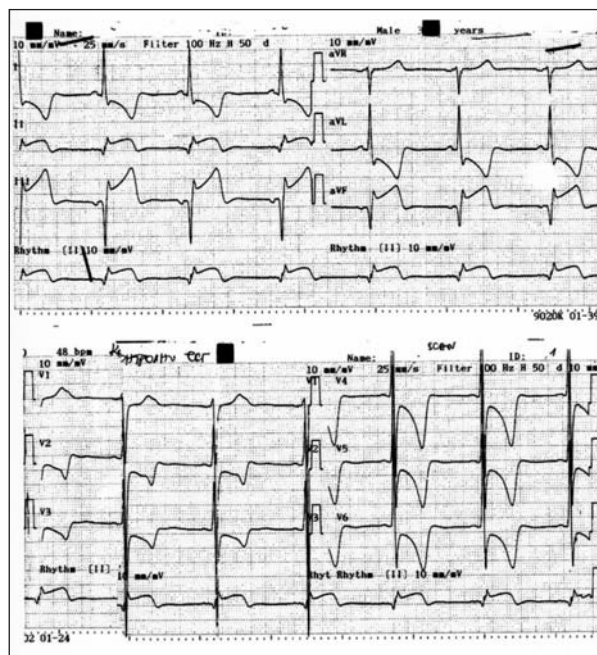
**FIGURE 1.** Coronarography finding: Type B lesion in the distal segment of the right coronary artery.

процењена глобална контрактилна функција је била очувана (ејекциона фракција је одређена методом *Area lenth* од 65%). Седам дана после лечења клопидогрелом (*Clopidogrel*) у дози од 75 mg дневно и аспирином у дози од 325 mg дневно урађена је перкутана коронарна интервенција директном уградњом стента *Medtronic S7*, величине 3,0×24 mm, који је уграђен под притиском од 14 atm, с оптималним ангиографским резултатом и резидуалном стенозом од 10% (Слика 2). Током поступка уградње примењена је интравенска болусна доза хепарина од 8000 и.ј.

Болесник је девет месеци редовно узимао клопидогрел у дози од 75 mg дневно, аспирин у дози од 325 mg дневно, бета-блокатор, статин и АСЕ инхибитор и није имао било каквих тегоба. Свака три месеца од перкутане коронарне интервенције рађени су 24-часовни холтер ЕКГ и тест физичким оптерећењем, чији резултати нису указивали на знаке исхемије миокарда. Три стотине четрдесет пет дана од уградње стента код болесника се јавио бол у грудима без провоцирајућих фактора. Дијагнозу акутног инфаркта миокарда с елевацијом ST сегмента инферопостеролатералне локализације поставила је екипа Хитне медицинске помоћи, која је 30 минута од почетка болова почела интравенску примену болусних доза еноксапарина (*Enoxaparin*) од 30 mg, стрептокиназе од 1.500.000 и.ј., аспирина од 325 mg, клопидогрела од 300 mg (Слика 3). Деведесет минута од примењене фибринолизе болови у грудима су и даље постојали и одржала се ЕКГ слика акутног инфаркта миокарда са ST елевацијом. Сто педесет минута од примене фибринолизе урађена је коронарографија, која је показивала прекид протока у десној коронарној артерији који је изазван тромбозом стента (Слика 4). Болеснику је на операционом столу примењен клопидогрел у дози од 300 mg. Балоном *Ruyjin* од 3×20 mm (на номиналних 8 atm) урађена је балон-дилатација са успостављањем TIMI 3 протока. Елевација ST сег-



**СЛИКА 2.** Резултат прве перкутане коронарне интервенције с уградњом коронарног стента од нерђајућег челика (*Medtronic S7* 24×3.0).  
**FIGURE 2.** Result of the first PCI with bare-metal stent implantation (*Medtronic S7* 24×3.0)

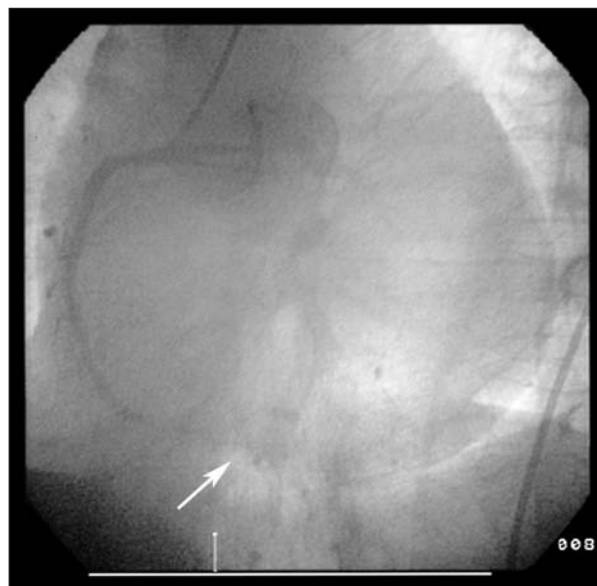


**СЛИКА 3.** ЕКГ у акутном инфаркту миокарда инферопостеролатералне локализације после примењене тромболизе (345 дана од уградње стента).

**FIGURE 3.** ECG in the acute inferoposterolateral myocardial infarction after thrombolysis (345 days after stent implantation).

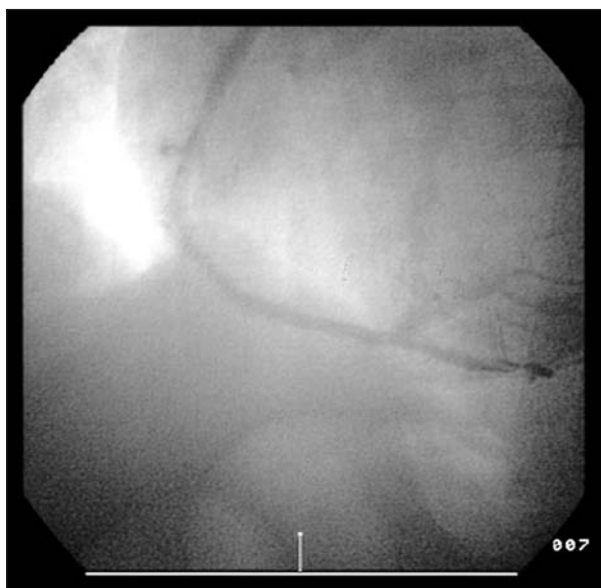
мента се повукла а болови у грудима су престали. После тога је уграђен *Cypher select* величине 3,0×28 mm (на 14 atm) (Слика 5). Болеснику је препоручена доживотна двојна антиагрегациона терапија. Лабораторијски резултати су показали: тропонин I 22,78 ng/ml, СК MB mass 43,2 ng/ml. Ејекциона фракција леве коморе је била 55%.

Током четири месеци од овог поступка болесник је без субјективних тегоба, а резултати на тестовима физичким оптерећењем су негативни.



**СЛИКА 4.** Коронарограм: оклузија десне коронарне артерије због тромбозе стента (190 минута после тромболизе).

**FIGURA 4.** Coronarography result: RCA occlusion due to stent thrombosis (190 minutes after thrombolysis).



**СЛИКА 5.** Резултат примене спасавајуће балон-дилатације тромбозираниог стента и уградње стента обложеног лековима (Cypher select 3,0x28 mm).

**FIGURE 5.** The result of the rescue balloon dilatation of the thrombotic stent and the implantation of drug-eluting stent (Cypher select 3.0x28 mm).

## ДИСКУСИЈА

Приказан је болесник код којег је настала једна од најкаснијих тромбоза коронарног BMS. У питању је био болесник који не болује од дијабетеса, који претходно није лечен брахитерапијом, који дуго узима двојну антиагрегациону терапију и код којег су фактори ризика адекватно контролисани лековима. Шта је утицало на овако касно јављање тромбозе стента? Упркос модерним концептима перкутаних коронарних интервенција, тромбоза стентова се јавља код 0,5-2% елективних поступака [10, 11] и код чак 6% болесника с акутним коронарним синдромом [12]. Касној тромбози BMS припада 25% свих тромбоза стента [12].

Тромбоза стента је мултифакторски процес чији узроци могу да се сврстају у три групе: врста стента – тромбогеност стента (материјал, дизајн, број и обложеност површине стента и интеракција са додатном терапијом) [13, 14], одлике коронарне лезије (величина крвног суда, акутни коронарни синдром, особине плака, локална тромбоцитна и коагулациона активност, коронарни проток и функција леве коморе и полиморфизам *GPIIIa* гена) [4, 15], и чиниоци поступка (недовољна експанзија стента и резидуална дисекција крвног суда). Некада задовољавајући ангиографски налаз не значи и добро постављен стент. Интраваскуларним ултразвуком (ИВУЗ) можемо уочити неслагање са завршним ангиографским налазом. Челик (Çelik) и сарадници [16] су приказали болесника код којег је ангиографски налаз после уградње стента био оптималан, али је 16 месеци од поступка дошло до тромбозе стента, при чему је налаз ИВУЗ показао да је стент био недовољно експандиран, тако да је велики атероматозни плак заостао у стентираним сегменту коронарне артерије. По-

једини аутори сматрају да оптимална уградња стента контролисана помоћу ИВУЗ може бити основна у превенцији касне тромбозе стента [16, 17].

Фарб (Farb) и сарадници [18] су хистопатолошком студијом у групи од 132 болесника са 168 стентираних нативних коронарних артерија забележили 13 касних тромбоза стента (9,8%). У време примарних коронарних интервенција код свих болесника је ангиографски успешно постављен стент. Морфолошки супстрати одговорни за касну тромбозу стента били су: стентирање преко бочне гране с једним или бифуркационим стентом, брахитерапија, руптура плака на проксималној или дисталној ивици стента, значајан пролапс некротичног језгра и стеноза у стенту са тромбозом. У овим случајевима није било доказа запаљења артеријског зида или инфилтрације еозинофилима. Непотпуно неоинтимално оздрављење је забележено код једног болесника (од 13) са касном тромбозом стента. Морфологија плака вероватно утиче на степен и потпуност оздрављења и ендотелизације. У плаку са пуно некрозе страт стента продире дубље у липидно језгро и није у контакту са зидом крвног суда (нити са медијом артерије или фиброцеларним делом плака). Стент постављен у артерију на плак са великим липидним језгром са значајним пролапсом плака може имати одложен развој компактне ендотелизиране интима као резултат релативне миграције и пролиферације глатких мишићних ћелија у близини ивице стента.

Студије *PCI-CURE* [19] и *CREDO* [20] су показале да је дуготрајно лечење клопидогрелом (једна година) ефикасно у смањењу нежељених кардиоваскуларних догађаја, укључујући смрт, акутни инфаркт миокарда и мождани удар. За сада остаје отворено питање да ли дуготрајно лечење клопидогрелом (више од годину дана) може поправити настанак касне тромбозе стента, посебно код стентирања коронарног плака с високим садржајем тромбогеног материјала?

Код приказаног болесника лечење егзулцерисаног плака са великом количином атероматозног материјала и коришћење стента отвореног дизајна који омогућава значајнији пролапс плака (отворени дизајн стента се, према наводима појединих аутора, показао као тромбогенији у односу на затворени дизајн) [14] јесу једини фактори који могу довести до настанка касне тромбозе стента. Примарна перкутана коронарна интервенција је метод избора у лечењу особа оболелих од тромбозе стента [21], мада се у центрума без сале за катетеризацију срца препоручује што ранији почетак тромболитичке терапије, уз премештање болесника у центар са салом ако тромболиза буде неуспешна. Примена инхибитора *GP IIb-IIIa* током перкутане коронарне интервенције тромбозе стента повећава број болесника код којих је успостављен *TIMI 3* проток [22].

## ЗАКЉУЧАК

Касна тромбоза стента могућа је и поред оптималног ангиографског резултата при уградњи стента и примењеног савременог лечења лековима у периоду надгледања. Код приказаног болесника приме-



на тромболитичке терапије је била без ефекта, док је спасавајућом балон-дилатацијом постигнут задовољавајући проток кроз тромбозирани крвни суд. Овај случај упозорава на значај дугорочног клиничког надгледања свих болесника са перкутаном коронарном интервенцијом и уграђеним стентом.

### ЛИТЕРАТУРА

- Hubner P. Complications with stents. In: Guide to coronary angioplasty and stenting. Amsterdam: Harwood Academic Publishers; 1998.
- Schoming A, Neumann FJ, Kastrati A. A randomized of antiplatelet and anticoagulant therapy after the placement of coronary-artery stents. *NEJM* 1996; 334:1084-9.
- Chieffo A, Bonizzoni E, Orlic D. Intraprocedural stent thrombosis during implantation of sirolimus-eluting stents. *Circulation* 2004; 109:2732-6.
- Cheneau E, Leborgne L, Mintz GS. Predictors of subacute stent thrombosis: results of a systemic intravascular ultrasound study. *Circulation* 2003; 108:43-7.
- McFadden EP, Stabile E, Regar E. Late thrombosis in drug eluting coronary stents after discontinuation of antiplatelet therapy. *Lancet* 2004; 364:1519-21.
- Karvouni E, Korovesis S, Katritsis DG. Very late thrombosis after implantation of sirolimus eluting stent. *Heart* 2005; 91:e45.
- Lasala JM. Stent thrombosis: It's never too late! *Cathet Cardiovasc Intervent* 2002; 55:148-9.
- Parodi G, Antonucci D. Late coronary stent thrombosis associated with exercise testing. *Cathet Cardiovasc Intervent* 2004; 61:515-7.
- Hayashi T, Kimura A, Ishikawa K. Acute myocardial infarction caused by thrombotic occlusion at a stent site two years after conventional stent implantation. *Heart* 2004; 90:e26.
- Cutlip DE, Baim DS, Ho KK, et al. Stent thrombosis in the modern era. A pooled analysis of multicentre coronary stent clinical trials. *Circulation* 2001; 103:1967-71.
- Offord JL, Lennon R, Melby S, et al. Frequency and correlates of coronary stent thrombosis in the modern era: analysis of a single center registry. *J Am Coll Cardiol* 2002; 40:1567-72.
- Wenaeser P, Rey Ch, Eberly F, et al. Stent thrombosis following bare-metal stent implantation: success of emergency percutaneous coronary intervention and predictors of adverse outcome. *EJH* 2005; 26:1180-7.
- Wang F, Stoffer G, Waxman S, Uretsky B. Late coronary stent thrombosis: early vs. late stent thrombosis in the stent era. *Cathet Cardiovasc Intervent* 2002; 55:142-7.
- Gurbel PA, Callahan KP, Malinin AL. Could stent design affect platelet activation? Results of the platelet activation in stenting (PAST) study. *J Invasive Cardiol* 2002; 14:584-9.
- Moussa I, Di Mario C, Reimers B. Subacute stent thrombosis in the era of intravascular ultrasound-guided coronary stenting without anticoagulation: frequency, predictors and clinical outcome. *J Am Coll Cardiol* 1997; 29:6-12.
- Çelik T, Iyisoy A, Kursaklioglu H. Case of late stent thrombosis after exercise electrocardiography: exercise- or residual plaque-induced? *The Journal of Invasive Cardiology* 2005; 17(5):280-2.
- Russo RJ. Ultrasound-guided stent placement. *Cardiol Clin* 1997; 15:49-61.
- Farb A, Burke A, Kolodgie A, Virmani R. Pathological mechanisms of fatal late coronary stent thrombosis in humans. *Circulation* 2003; 108:1701-6.
- Mehta SR, Yusuf S, Peters RJ, et al. Effect of pretreatment with clopidogrel and aspirin followed by long-term therapy in patients undergoing percutaneous coronary intervention: the PCI-CURE study. *Lancet* 2001; 358:533-7.
- Steinhubl SR, Berger PB, Mann JT, Fry ET, De Lago A, Wilmer C, Topol EJ; CREDO investigator. Clopidogrel for the reduction of events during observation. *JAMA* 2003; 289(8):987.
- Silber S, Albertsson P, Aviles F, et al. Guidelines for percutaneous coronary interventions. *EJH* 2005; 21.
- Ellis SG, Guetta V, Miller D, Whitlow PL, Topol EJ. Relation between lesion characteristics and risk with percutaneous intervention in the stent and glycoprotein IIb-IIIa era: An analysis of results from 10,907 lesions and proposal for new classification scheme. *Circulation* 1999; 100:1971-6.

## LATE THROMBOSIS OF CORONARY BARE-METAL STENT – CASE REPORT

Svetlana APOSTOLOVIĆ<sup>1</sup>, Zoran PERIŠIĆ<sup>1</sup>, Miloje TOMAŠEVIĆ<sup>1</sup>, Goran STANKOVIĆ<sup>2</sup>,  
Milan PAVLOVIĆ<sup>1</sup>, Sonja ŠALINGER-MARTINOVIĆ<sup>1</sup>

<sup>1</sup>Clinic of Cardiovascular Diseases, Clinical Centre, Nis;

<sup>2</sup>Institute of Cardiovascular Diseases, Clinical Centre of Serbia, Belgrade

### ABSTRACT

Stent thrombosis remains the primary cause of death after percutaneous coronary interventions (PCI). Despite modern concepts of PCI, stent thrombosis occurs in 0.5% -2% of elective procedures and even 6% of patients with the acute coronary syndrome (ACS). Stent thrombosis most often develops within the first 48 hours after the PCI, and rarely after a week of stent implantation. Angiographically documented late (>6 months) thrombosis of coronary bare-metal stent (BMS) is rare, because the stent endothelialization is considered to be completed after four weeks of the intervention. Our patient is a 41-year old male and he had BMS thrombosis 345 days after the implantation, which was clinically manifested as an acute myocardial infarction in the inferoposterolateral localization. Stent

thrombosis occurred despite a long term dual antiplatelet therapy and control of known risk factors. Thrombolytic therapy (Streptokinase in a dose of 1 500 000 IU) was not successful in reopening the occluded vessel, so the flow through the coronary artery was achieved by rescue balloon angioplasty, followed by implantation of drug eluting stent in order to prevent restenosis.

**Key words:** bare-metal stent; late stent thrombosis; rescue balloon angioplasty

Svetlana APOSTOLOVIĆ  
Rasadnik 13/9, 18000 Niš  
E-mail: sapos@eunet.yu